

www.collostmed.ru

КОЛЛОСТ®

КОЛЛАГЕНОВЫЙ РАССАСЫВАЮЩИЙСЯ МАТЕРИАЛ

ЛЕЧЕНИЕ ХРОНИЧЕСКИХ РАН:

- плохо заживающие
диабетические
и венозные язвы
- трофические язвы
- пролежни

ЛЕЧЕНИЕ ОСТРЫХ РАН:

- рваные, колотые, резаные
- хирургические

ЗАПОЛНЕНИЕ ДЕФЕКТОВ КОСТИ И КОСТНАЯ ПЛАСТИКА:

- устранение врожденных и приобретенных
дефектов костной и мягких тканей

ООО «НИАРМЕДИК ПЛЮС»

Тел.: +7 (495) 741 49 89 Факс: +7 (499) 193 43 50

125252, Москва, ул. Авиаконструктора Микояна,
д. 12, корп. А, БЦ «Линкор»

САНКТ-ПЕТЕРБУРГСКИЙ ГОСУДАРСТВЕННЫЙ УНИВЕРСИТЕТ
КАФЕДРА ФАКУЛЬТЕТСКОЙ ХИРУРГИИ
КЛИНИКА ВЫСОКИХ МЕДИЦИНСКИХ ТЕХНОЛОГИЙ
ИМЕНИ Н.И.ПИРОГОВА

Петрова В.В., Смирнов Г.А., Кашенко В.А., Дмитриченко В.В., Аржелас М.Н.

ПРИМЕНЕНИЕ МАТЕРИАЛОВ БИОНАТИВНОГО КОЛЛАГЕНА 1 ТИПА «КОЛЛОСТ» ДЛЯ ЛЕЧЕНИЯ ХРОНИЧЕСКИХ РАН РАЗЛИЧНОГО ГЕНЕЗА

Учебно-методическое пособие для врачей-хирургов

Санкт-Петербург
2018

Авторы:

Петрова Вероника Владимировна — доцент кафедры факультетской хирургии Санкт-Петербургского государственного университета, к.м.н., врач-хирург Клиники высоких медицинских технологий им. Н.И. Пирогова

Смирнов Георгий Алексеевич — ассистент кафедры факультетской хирургии Санкт-Петербургского государственного университета, к.м.н.

Кащенко Виктор Анатольевич — заведующий кафедрой факультетской хирургии Санкт-Петербургского государственного университета, главный хирург Клинической больницы №122 им. Л.Г. Соколова, д.м.н.

Дмитриченко Вячеслав Владимирович — заместитель директора Клиники высоких медицинских технологий им. Н.И. Пирогова, к.м.н., заслуженный врач России.

Аржелас Михаил Николаевич — врач-хирург Клиники высоких медицинских технологий им. Н.И. Пирогова

Рецензент:

Акимов Владимир Павлович — заведующий кафедрой хирургии им. Н.Д. Монастырского СЗГМУ им. И.И. Мечникова, д.м.н., профессор.

В учебно-методическом пособии рассматривается проблема повышения качества лечения пациентов с хроническими ранами различной этиологии и локализации за счёт применения перевязочного материала на основе нативного коллагена I типа.

Актуальность проблемы обусловлена широкой распространенностью данной патологии.

Длительное существование язвы грозит развитием различных инфекционных осложнений вплоть до септического процесса. Несмотря на значительные успехи, достигнутые в местном лечении хронических ран различного генеза, до настоящего времени остается нерешенной проблема сокращения репаративной фазы раневого процесса и достижения быстрой эпителизации без формирования патологических рубцов. Доказано, что коллаген I типа играет важнейшую роль на всех стадиях заживления раны и служит ключевым внеклеточным компонентом для восстановления соединительной ткани.

Учебное пособие предназначено для врачей, практикующих хирургов, клинических ординаторов, интернов.

Содержание

1. Введение.
2. Хроническая рана.
3. Этиология раневых инфекций.
4. Патофизиология раневого процесса.
5. Особенности течения раневого процесса в хронической ране.
6. Принципы лечения хронических ран.
7. Роль коллагена в заживлении ран.
8. Характеристика материалов нативного коллагена I типа.
9. Методика лечения ран материалом «Коллост».
10. Заключение.
11. Литература.

Введение

Лечение длительно незаживающих ран является актуальной хирургической проблемой, поскольку число больных с данной патологией остается по-прежнему высоким и за последнее время имеет неуклонную тенденцию к росту. Подобного рода осложнения ограничивают или полностью исключают возможность проведения реабилитационных мероприятий. Неизбежное удлинение сроков пребывания пациентов в стационаре приводит к значительному увеличению расходов на лечение и уход за больными, не гарантируя излечение [23].

Наибольшую сложность для врачей и пациентов представляют хронические раны среди лиц пожилого возраста. Увеличение средней продолжительности жизни (с 65,34 до 70,76 года в период с 2000 по 2013 г. в среднем по России (Федеральная служба государственной статистики)) приводит к увеличению пациентов старшей возрастной группы в стационаре — до 46%, по данным отдельных ЛПУ. Данная категория пациентов характеризуется широким спектром сопутствующей соматической патологии. Это требует выработки максимально эффективных схем лечения, направленных на сокращение сроков госпитализации и улучшение конечного результата лечения.

Кроме того, остаются недостаточно изученными вопросы закрытия дефектов мягких тканей. Материал для заполнения дефектов тканей после очищения раны должен удовлетворять следующим требованиям: защищать рану от механического воздействия и проникновения инфекции извне, должен легко и безболезненно накладываться на рану, уменьшать травматизм и

болевые ощущения при перевязках, стимулировать репаративные процессы и быть удобным в применении.

Материал нативного коллагена первого типа «Коллост» отвечает требованиям, предъявляемым к такого рода материалам. «Коллост» изготовлен в соответствии с технологией, удостоенной золотой медали в области медицины на XXIII Международной выставке изобретателей в Женеве в 1995 году. (патент на изобретение № 2353397).

Коллаген — важнейший компонент реконструкции тканей, естественный субстрат для адгезии, роста и дифференцировки клеток. Импланты на основе нереконструированного коллагена в различных формах выпуска успешно применяются в лечении хронических и острых ран, устранении врожденных и приобретенных дефектов тканей, в том числе и посттравматических, для пластики рубцов.

Нами накоплен значительный опыт в использовании препаратов нативного коллагена в лечении хронических ран различной этиологии, генеза и локализации.

Хроническая рана

Определение

Единого определения понятия «хроническая рана» до сих пор не существует. В современной научной литературе до сих пор можно встретить термины «длительно не заживающая рана», «проблемная» или «сложная» рана, «трофическая язва». Однако только трофические язвы нижних конечностей по этиологическому фактору могут быть венозными, артериальными, на фоне диабетической нейропатии и ангиопатии, гипертоническими (синдром Марторелла), при системных заболеваниях (болезни крови, обмена веществ, коллагенозы, васкулиты — например, ливедо-васкулит), нейротрофическими, рубцово-трофическими, фагеденическими (прогрессирующая эпифасциальная гангрена); застойными (на фоне НК), пиогенными, специфическими, инфекционными, малигнизированными (новообразования кожи), при токсическом эпидермальном некролизе Лайелла, при врожденных пороках развития сосудистой системы — ангиодисплазиях, лучевыми, искусственными, развившимися вследствие воздействия физических факторов.

Единого временного критерия определения хронической раны также нет. Одни авторы хронической считают рану, существующую более 4 недель без признаков активного заживления. Исключение составляют обширные раневые дефекты с признаками активной репарации. Другие авторы считают

хронической рану, незаживающую при адекватном лечении в течение 6 недель. В некоторых литературных источниках высказывается мнение, что хронической следует считать рану, не заживающую в течение 8 недель [24]. Согласно определению специального заседания Европейского общества репарации тканей (Cardiff, Wales, сентябрь 1996), «хронической следует считать рану, не заживающую в течение периода, который является нормальным для ран подобного типа или локализации». Также существует мнение, что длительно незаживающая рана — это рана, репарация которой нарушена из-за неблагоприятных фоновых состояний [11].

Классификация хронических ран

Первая классификация хронических ран была предложена в 1986 г. D.R. Knighton [27].

- I стадия – поверхностные раны (поражение эпидермиса и дермы);
- II стадия – глубокие раны (поражение подкожно-жировой клетчатки);
- III стадия – поражение фасций;
- IV стадия – поражение мышц;
- V стадия – поражение сухожилий, связок и костей;
- VI стадия – поражение органов и тканей полостей туловища.

В 2004 г. опубликована система оценки хронических ран MEASURE [3,13], включающая в себя ключевые параметры, используемые при оценке и лечении таких ран: M (Measure) – измерение раны (длина, ширина, глубина и площадь), E (Exudate) – экссудат (количество и качество), A (Appearance) – внешний вид (раневое ложе, тип ткани и количество), S (Suffering) – болевой синдром (характер и интенсивность боли), U (Undermining) – деструкция (наличие или отсутствие), R (Reevaluate) – наблюдение (регулярный контроль всех параметров), E (Edge) – край (состояние краев раны и окружающей кожи).

Как правило, условиями формирования хронической раны являются повторяющаяся травма (например, нейропатические язвы стоп у больных СД), ишемия, наличие хронической персистирующей местной инфекции, избыточная продукция протеаз в ране и сниженная активность факторов роста [7].

В 2015 году группой экспертов Российской ассоциацией специалистов по хирургическим инфекциям разработана следующая классификация хирургических инфекций кожи и мягких тканей:

Таблица 1. Классификация хирургической инфекции (РАСХИ, 2015)

Характер инфекции	Классификация по степени тяжести	Уровень поражения	Заболевания	Коды МКБ-10
1. Первичные	Неосложненные инфекции	1-й уровень – кожа	Фурункул и фурункулез Рожа	L02 A46
		2-й уровень – подкожная клетчатка	Карбункул Гидраденит Неосложненный абсцесс Целлюлит Флегмона	L02 L73.2 L02 L08 L03
		Осложненные инфекции	2-й уровень – подкожная клетчатка	Некротический целлюлит
	3-й уровень – поверхностная фасция	Некротический фасциит	M72.5	
	4-й уровень – мышцы и глубокие фасциальные структуры	Пиомиозит Мионекроз	A48	
	2. Вторичные	Осложненные инфекции	Все уровни поражения	Укусы Инфекция области хирургического вмешательства Синдром диабетической стопы Инфицированные трофические язвы Пролежни Инфицированные ожоговые раны

Этиология раневых инфекций

За последние годы под влиянием различных факторов, в первую очередь мощного селективного действия антибиотиков, произошли значительные изменения этиологии раневых инфекций. В настоящее время ведущими возбудителями являются:

- стафилококки (*S. aureus*, *S. epidermidis*);
- α, β, γ-гемолитические и негемолитические стрептококки;
- представители семейства Enterobacteriaceae (*E. coli*, *Citrobacters spp.*, *Klebsiella spp.*, *Enterobacter spp.*, *Serratia spp.*, *Proteus spp.*, *Providencia spp.*);
- неферментирующие грамотрицательные бактерии (*Pseudomonas spp.*, *Acinetobacter spp.*, *Moraxella spp.*, *Flavobacterium*, *Achromobacter*).

Отчетливо прослеживается зависимость видового состава ран от их происхождения. Так, например, если в группе с острыми гнойными заболеваниями стафилококк в монокультуре выявляется в 69,5% случаев, то у больных с посттравматическими гнойными ранами, хроническими гнойными заболеваниями кожи и мягких тканей, а также у больных с гнойными ранами и развившимся сепсисом выявляются сразу несколько патогенных микроорганизмов в 31,5, 48,8 и 55,6% случаев соответственно. Остальную часть составляют представители семейства Enterobacteriaceae в монокультуре.

В последние годы значительно чаще из ран стали выделяться грибы (9,9%), что, по-видимому, связано с недостаточным вниманием к этой проблеме, отсутствием надежной профилактики грибковой инвазии.

Существенную роль в этиологии раневой инфекции играют также облигатные неспорообразующие анаэробные микроорганизмы, среди которых чаще всего встречаются *Bacteroides spp.*, *Fusobacterium*, *Peptococcus spp.*, *Peptostreptococcus spp.*, *F. nucleatum*, *P. melaninogenicus*. Удельный вес чистой неклостридиальной и смешанной аэробно-анаэробной микрофлоры также зависит от локализации и происхождения гнойной раны.

Патофизиология раневого процесса

Современная классификация фаз раневого процесса предложена М. И. Кузиным. Автор выделяет фазы: 1) воспаления; 2) пролиферации; 3) регенерации (рубцевания).

Фаза воспаления

Первичный сосудистый ответ на травму развивается в течение 5–10 мин и начинается с интенсивной вазоконстрикции, что способствует гемостазу. После этого имеет место активная вазодилатация, которая обычно становится более выраженной примерно через 20 мин после травмы и сопровождается возрастанием капиллярной проницаемости. Считается, что гистамин является ключевым химическим медиатором, ответственным за вазодилатацию и сосудистую проницаемость. Вскоре после ранения наблюдается адгезия тромбоцитов в месте травмы. Функция тромбоцитов заключается в

иницировании формирования сгустка для достижения гемостаза. Тромбоциты также содержат различные факторы роста и вазоактивные субстанции [35].

Процесс заживления раны начинается с того момента, когда в ране под действием плазменных факторов свертывания и тромбоцитарного звена гемостаза останавливается кровотечение. В ране и окружающих тканях формируется ацидоз вследствие нарушения кровоснабжения поврежденных участков и накопления органических кислот. Если нормальное значение рН внутренней среды организма 7,3, в ране рН может снижаться до 5 и даже ниже. При чрезмерном закислении в ране нарушаются процессы иммунной защиты, но в целом ацидоз в ране носит защитный характер, поскольку препятствует активному размножению микроорганизмов. Увеличение кислотности тканей приводит к их гидрофильности и параллельному увеличению проницаемости капилляров.

Параллельно с развитием ацидоза возникает и гиперкалиемия. Происходит активная экссудация в рану, что способствует ее очищению. Одновременные отек и набухание краев раны приводят к их сближению и совмещению, благодаря чему зона воспаления отграничивается от окружающей среды. Одновременно происходит склеивание краев раны при точном их сопоставлении благодаря выпадению фибрина на стенках раны. В ране происходит изменение метаболизма, обменные процессы сдвигаются в сторону катаболизма.

Одновременно наблюдается миграция клеток воспаления (макрофагов, полиморфно-ядерных лейкоцитов, лимфоцитов) в рану. Моноциты считаются наиболее важным клеточным компонентом ранних фаз процесса раневого заживления. Активированные нейтрофилы выделяют свободные кислородные радикалы и лизосомные ферменты, включая нейтральные протеазы, коллагеназы и эластазы, которые помогают в борьбе с инфекцией и очищении раны [19]. Оксидаза препятствует чрезмерному накоплению токсинов. Супероксиддисмутаза приводит к накоплению активных форм кислорода, которые оказывают токсическое действие на микроорганизмы. Липаза разрушает защитные оболочки микробных клеток и делает их доступными для действия других факторов защиты.

Параллельно в ране наблюдается и повышение сывороточных факторов защиты. Тем не менее полиморфно-ядерные лейкоциты (ПМН) необходимы для защиты раны от инфекции, уничтожения бактерий и удаления девитализированных тканевых фрагментов. Для обеспечения бактериального киллинга ПМН посредством окислительных внутриклеточных механизмов необходимо адекватное напряжение кислорода.

Предполагается, что роль ПМН в первые 3 часа после ранения определяет течение раннего периода колонизации раны бактериями и последующего развития инфекции. ПМН имеют относительно короткий период жизни в острой ране и замещаются раневыми макрофагами, которые дифференцируются из циркулирующих моноцитов. Макрофаги – доминирующий тип клеток в популяции раневых лейкоцитов, они играют центральную регуляторную роль в хемотаксисе фибробластов, пролиферации и последующем коллагеновом синтезе. Производные из макрофагов факторы роста, такие как Тромбоцитарный фактор роста (PDGF), Трансформирующий фактор роста- β (TGF- β), интерлейкины (IL) и фактор некроза опухолей (TNF), имеют большое значение в миграции и активации раневых фибробластов.

Отложение фибронектина создает в ране площадку, на которой мигрируют фибробласты. Фибронектин продуцируется в первые 24–48 ч после травмы. Популяция фибробластов становится доминирующей среди всех клеток в заживающей ране, после того как фаза воспаления идет на убыль.

Далее в большом количестве в ране начинают появляться лимфоциты. Хотя их роль в репаративном процессе до конца не изучена, считается, что лимфоциты помогают процессу раневого заживления, секретируя цитокины, являющиеся митогенами и хемоаттрактантами для фибробластов, и одновременно способствуя очищению раны от старых нейтрофилов [6]. В конце фазы воспаления наблюдаются очищение раны от продуктов распада (если они имелись), плавный переход в следующую фазу.

Фаза пролиферации

Длится до 14–28 дней с момента ранения. Характеризуется преобладанием процессов гранулирования. Грануляции – это молодая соединительная ткань, которая содержит большое количество клеточных элементов, способных к пролиферации. Улучшается трофика тканей, происходит вращание новых капилляров во вновь образованные ткани, улучшаются процессы микроциркуляции, уменьшается отек тканей. Метаболические процессы опять сдвигаются в сторону анаболизма.

Фаза регенерации

В зависимости от того как происходило заживление раны (первичным или вторичным натяжением), либо наблюдается эпителизация раны путем «наползания» эпителия с краев раны (происходит заживление под струпом или первичным натяжением), либо путем появления островков эпителизации по площади раны, либо формируется грубый соединительнотканый рубец (происходит заживление вторичным натяжением).

Эпителизация раневой поверхности является критерием успешного лечения раны и представляет собой ряд последовательных событий, включающих мобилизацию, миграцию, митоз и клеточную дифференциацию эпителиальных клеток. Эпителиальные клетки, непосредственно прилежащие к ране, стимулируются к началу миграции после устранения контактного ингибирования. В результате их рост идет в направлении от прилежащих интактных эпителиальных клеток. Эпителиальные клетки продвигающегося переднего края начинают увеличивать скорость митозов и продолжают покрывать раневую поверхность до встречи с эпителиальными клетками противоположного края раны. С этого момента дальнейшая клеточная миграция прекращается благодаря феномену контактного ингибирования.

Особенности течения раневого процесса в хронической ране

При длительных или постоянных неблагоприятных воздействиях раневой процесс приобретает хроническое течение. Обычно так протекают гнойно-некротические осложнения синдрома диабетической стопы, пролежни, венозные трофические язвы и язвы ишемического генеза. Для подобных патологических состояний характерно наличие признаков сразу всех трех фаз раневого процесса. Дно хронической раны одновременно покрыто фибрином и грануляциями, возможно также наличие участков некроза тканей и гнойного отделяемого. Грануляции обычно вялые и бледные. Края раны и ткани вокруг уплотнены. Может иметь место краевая эпителизация. Патофизиология хронических ран, сложна и разнообразна, но все они имеют одну общую особенность - длительно протекающее воспаление, которое приводит к обширному повреждению ткани и препятствует заживлению.

Уникальная особенность заживления хронической раны – феномен раневой контракции. Хотя контракция имеет большое значение в уменьшении размеров раны, этот процесс носит беспорядочный характер и может привести к дезорганизации структурной интеграции, потере функции и косметическому дефекту. Раневая контракция начинается примерно с конца 1-й недели после ранения. В это время часть раневых фибробластов трансформируется в специализированные клетки, которые содержат α -гладкомышечный актин (нормальный фибробласт содержит β - и γ -актин). Эти специализированные клетки называются миофибробластами. Миофибробласты способны к прочной фиксации посредством десмосом и прилипания.

Так как миофибробласты фиксируются между собой и к краям раны, подлежащая грануляционная ткань сокращается, стягивая края раны. Одновременно синтезируется коллаген и образуются поперечные связи между

волоконками, формируя ригидное раневое ложе [17]. Существуют различные мнения о роли миофибробластов в процессе раневой контракции. В ряде исследований показано, что миофибробласты присутствуют в контрактирующих ранах в высокой концентрации и с высокой экспрессией α -гладкомышечного актина после завершения контракции раны. Это обычно наблюдается на 12–15-е сутки после ранения [10].

Экспрессия гладкомышечного α -актина также связана с иницированием клеточного апоптоза (программированной клеточной смерти) и может отражать терминальные процессы дифференцировки [12]. Экстрацеллюлярный матрикс сам способен к контракции в отсутствие миофибробластов, особенно если содержание коллагена типа III высокое, в присутствии некоторых факторов роста [39]. Действуют ли эти механизмы целиком *in vivo*, пока не ясно.

Трансформация фибробластов в миофибробласты инициируется (TGF- β) и механическими стимулами, генерируемыми от сил, препятствующих раневой контракции [7]. Когда силы, противодействующие раневой контракции, ослабевают, клеточная поверхность фибронектина высвобождается, рецепторы на клеточной поверхности миофибробластов становятся малочувствительными к факторам роста, и клетки возвращаются в нестимулированное состояние. Хотя точный механизм этого процесса неизвестен, предполагается, что он связан с циклическим аденозинмонофосфат-протеинкиназа А путем [29].

Апоптоз раневых фибробластов наблюдается после того, как останавливается раневая контракция. Апоптоз миофибробластов имеет место, даже если в рану добавляются факторы роста [18, 25]. Раневая контракция продолжается и после заживления раны [5]. Эпителизация раны сама по себе не может остановить процесс раневой контракции.

Кроме раневой контракции, хронические раны отличаются от острых количеством грануляционной ткани, которая состоит из многочисленных капилляров и поддерживающего матрикса, богатого фибробластами, воспалительными клетками, эндотелиальными клетками, перидитами и миофибробластами. Первичным стимулом для неоваскуляризации грануляционной ткани является сосудистый эндотелиальный фактор роста и фактор роста фибробластов 2 [5]. Когда в эксперименте эпителиальный фактор роста удаляли из ран, наблюдалось почти полное отсутствие грануляционной ткани. Кроме того, когда эндотелиальные клеточные поверхностные интегрин (a μ и b3) блокируются специфическими ингибиторами-пептидами либо антителами антиинтегринами, раневой ангиогенез останавливается и нормальное раневое заживление прекращается.

С прогрессированием раневого заживления грануляционная ткань превращается из высоко васкуляризированной, богатой клеточными элементами ткани в относительно аваскулярный и бесклеточный матрикс коллагена. Предполагается, что апоптоз – это механизм, посредством которого клетки, присутствующие в грануляционной ткани, удаляются из раны [8, 25]. После заживления раны все большее число клеток обнаруживается на различных стадиях апоптоза. Нарушение этого процесса приводит к образованию хронической раны с большим количеством клеточных элементов и формированием выраженной рубцовой ткани. Подобное часто наблюдается в ожоговых ранах, которые остаются открытыми более 3 недель, когда формируется рубцовая контрактура или гипертрофический рубец.

Миофибробласты исчезают после заживления раны. В гранулирующих ранах, покрытых кожным трансплантатом, наблюдается быстрая резорбция клеточных элементов. Возможные механизмы, ответственные за этот процесс, инициируются вследствие взаимодействия ряда факторов роста, которые высвобождаются из тромбоцитов, лейкоцитов и моноцитов.

В настоящее время исследования процесса раневого заживления сфокусированы на факторах роста и возможности их использования в лечении хронических ран [2, 7]. Факторы роста были открыты благодаря их способности стимулировать митозы клеток в культуре без сыворотки [7, 8]. Как установлено, они играют роль в клеточном делении, миграции, дифференциации, протеиновой экспрессии и продукции энзимов [16]. Факторы роста потенцируют заживление ран, стимулируя ангиогенез и клеточную пролиферацию, влияя на продукцию и деградацию экстрацеллюлярного матрикса, и одновременно являются хемоаттрактантами для лейкоцитов, моноцитов и фибробластов. Факторы роста могут оказывать влияние на клетки-мишени в паракринной, аутокринной, интеркринной (действуя внутри клетки, которая продуцирует их) или эндокринной манере. Почти все они являются пептидами, которые связываются с клетками-мишенями посредством высокоаффинной клеточной поверхности, на которой расположены рецепторы протеинов. Рецепторные связи обуславливают внутриклеточные реакции, до конца не изученные. Многие факторы роста инициируют внутриклеточное фосфорилирование фрагментов тирозина в белок [7].

Острые раны содержат различные факторы роста, которые играют решающую роль в исходных фазах раневого заживления. Тромбоцитарный фактор роста, например, высвобождается из тромбоцитов вскоре после тромбоза сосудов и достижения гемостаза. Процессы в начале раневого

заживления отражают точный баланс между протеолитической активностью и синтезом матрикса, что приводит к неосложненному и быстрому раневому заживлению. В хронических ранах этот баланс нарушается. Понимание нарушения равновесия факторов роста в хронических ранах позволяет проводить их правильное лечение.

Раневое заживление происходит при контролируемой репликации специализированных клеток. Жидкость, собранная из острых ран, стимулирует синтез ДНК, увеличивая ее содержание в три раза по сравнению с фибробластами, растущими в культуре без сыворотки. И наоборот, жидкость, собранная из хронических ран, уменьшает синтез ДНК в культуре фибробластов. Количественно продемонстрировано, что в хронических ранах снижен уровень многих факторов роста в сравнении с острыми ранами [29].

По мнению некоторых авторов, снижение концентрации факторов роста не может полностью объяснить уменьшение скорости раневого заживления [8]. Например, в язвах на почве венозной недостаточности и сахарного диабета факторы роста присутствуют, однако они могут быть заблокированы в фибриновой муфте, окружающей капилляры, вследствие чего теряют свою активность [24]. Даже если факторы роста содержатся в хронической ране, раневые протеиназы могут нейтрализовать их эффект. Для того чтобы факторы роста оказывали положительное влияние на раневое заживление, необходимо присутствие минимальной критической концентрации физиологически активного гормона в ране. Если факторы роста продуцируются недостаточно или быстро метаболизируются, раневое заживление будет нарушаться.

В ряде исследований оценивался эффект влияния экзогенно внесенных факторов роста на заживление хронических ран. В этих работах применяли аутологичную смесь, содержащую факторы роста, полученную из тромбоцитов. В результате было показано ускорение раневого заживления по сравнению с контрольной группой [34]. При применении факторов роста для лечения пролежней получены обнадеживающие результаты, а при использовании препаратов интерлейкина положительного эффекта не было [15]. Считается, что интерлейкины активируют макрофаги, гранулоциты и моноциты, а также стимулируют секрецию других факторов роста. Однако клиническое изучение интерлейкина 1 (IL-1) не показало какого-либо ускорения раневого заживления по сравнению с контрольной группой пациентов [38]. Имеется сообщение о применении факторов роста для лечения язв на почве венозной недостаточности и диабетических язв стопы [14, 30, 41].

В исследованиях по эпителизации донорских мест после взятия расщепленного лоскута кожи получены обнадеживающие результаты. Эти

раны более однородны, что позволило стандартизировать исследования [3, 31]. Было продемонстрировано ускорение заживления донорских зон в первые сутки при местном использовании эпителиального фактора роста [3]. Однако это различие клинически не имело большого значения. Гормоны роста применяли у детей с ожогами, у которых забирали кожные трансплантаты. При этом наблюдалось ускорение заживления ран и уменьшение длительности госпитализации пациентов [31]. Факторы роста являются своеобразными локальными стимуляторами процесса раневого заживления, способствующими преодолению ингибирующего влияния различных неблагоприятных воздействий [14].

Несмотря на возрастающее число клинических исследований, демонстрирующих положительный эффект от местного применения факторов роста, сами по себе они не способствуют заживлению хронических ран, если не учитывается патология, на фоне которой развивается раневой процесс [4, 13, 34]. В этих случаях для достижения эффекта необходимы усилия по лечению общих и локальных факторов, повлиявших на развитие хронической раны, таких как артериальная или венозная недостаточность, сахарный диабет, инфекция и др. Однако даже при коррекции основной патологии не все хронические раны можно лечить факторами роста. Кроме того, следует иметь в виду, что гетерогенность хронических ран делает проведение контролируемых проспективных рандомизированных исследований очень сложными, если вообще возможными, а полученные результаты часто трудны для сравнения [6].

Избыточное образование рубцовой ткани – еще одна особенность хронической раны. Несмотря на первичное закрытие раны, возможны отклонения от нормального процесса заживления в сторону его хронизации, что обусловлено фибропролиферативными расстройствами. Эти отклонения характеризуются чрезмерным отложением коллагена либо чрезмерной продукцией коллагена, протеогликанов и фибронектина, а также нарушением процесса деградации коллагенового структурного матрикса. Имеются две формы фибропролиферативных расстройств, вызывающих особый интерес, – это гипертрофическое рубцевание и келоидообразование.

Изучение раневого заживления фетальных тканей помогает объяснить результаты некоторых наблюдений за хроническими ранами. Фетальные раны имеют малую тенденцию к рубцеобразованию, и в них не образуется заметного количества грануляционной ткани. Недавние исследования показали различное действие изомеров TGF на образование рубцовой ткани, т.е. различные изоморфы фактора работают как антагонисты. В экспериментальном исследовании показано, что внесение в рану антител к

профиброзирующим изомерам фактора уменьшает количество рубцовой ткани. Параллельно на модели ран у грызунов установлено, что добавление антител к воспалительным цитокинам фактору некроза опухолей- α (TNF α) и IL-1 способствует уменьшению образования послеожоговых рубцовых контрактур [33]. Интерфероны- γ и- β могут также способствовать уменьшению рубцеобразования [3, 20]. Эти цитокины уменьшают пролиферацию фибробластов и синтез коллагена и фибронектина, снижая продукцию mРНК, необходимую для образования коллагена типа I и III. Содержание коллагенового гидроксипролина также уменьшается [6].

На ранних этапах в заживающих ранах образуется фибриновый сгусток, играющий важную роль в гемостазе, закрытии раны и контроле бактериальной контаминации. Сгусток фибрина, однако, сам по себе препятствует эпителизации раны и отложению коллагена. Поэтому он должен быть удален до образования грануляционной ткани. Лизис сгустка происходит под воздействием раневых переваривающих энзимов, высвобождаемых макрофагами, тучными клетками, эндотелиальными клетками, кератиноцитами и фибробластами.

Мигрирующие кератиноциты способствуют экспрессии активаторов урокиназы и активаторов тканевого плазминогена, которые конвертируют плазминоген в активную форму – плазмин [16]. Кератиноциты также способствуют повышению продукции раневых матриксных металлопротеиназ (ММР), таких как ММР-9 (желатиназа В), ММР-1 (кишечная коллагеназа), ММР-10 (стомелизин-2) и др. Присутствие ММР очень важно для раневого заживления. В то же время ММР могут препятствовать заживлению хронических ран. Важную роль в этих процессах играют и тканевые ингибиторы матриксных металлопротеиназ (ТИМР).

Последние исследования показали, что хронические раны содержат много нейтрофилов, которые секретируют ММР-8 и эластазы, ведущие к чрезмерной белковой деградации и инактивации раневых факторов роста [21, 22, 40]. В настоящее время известно четыре ММР, которые в состоянии разрушать фибриллярный коллаген [22]. ММР-1 выделяется главным образом кератиноцитами в краях раны. ММР-2 (желатиназа-2) изучена мало, обычно находится в соотношении 1:1 к ТИМР-2. ММР-8 экспрессируется главным образом раневыми нейтрофилами и найдена в высокой концентрации в раневых тканях при наличии различных изъязвлений, как, например, при пародонтозе, ревматоидном артрите и остеоартрите. ММР-13 локализуется только в опухолевых клетках при раке молочной железы. Роль в процессе раневого заживления неясна.

Хронические раны содержат более высокие концентрации ММР по сравнению с острыми ранами [1, 13]. Например, нейтрофильная эластаза в хронических ранах присутствует в концентрации в 10–40 раз выше, чем в острых хирургических ранах [21]. Высокий уровень протеолитической активности может привести к продолжительной деградации эндогенных соединений, так же, как и дополнительных количеств гормонов роста в хронической ране [21]. Необходимо отметить, что, когда имеет место раневая эпителизация, продукция ММР кератиноцитами прекращается. Одновременно с этим формируется десмосомальное прикрепление между кератиноцитами и базальной мембраной. Содержание ММР обычно регулируется TIMP-1 и TIMP-2 [42]. Изменение концентрации TIMP в ране может быть обусловлено снижением энзиматической деструкции эндогенных и экзогенных факторов роста, присутствующих в хронической ране.

К сожалению, хронические раны редко существуют изолированно. Часто они возникают на фоне ряда других заболеваний и состояний, что значительно затрудняет их лечение. Гетерогенность пациентов с хроническими ранами обуславливает трудность проведения контролируемых клинических исследований. Несмотря на эти сложности, изучение процесса раневого заживления в настоящее время активизировалось. Углубление понимания процессов заживления острых и хронических ран, применение факторов роста, ингибиторов и активаторов энзимов вселяет надежду на успех лечения пациентов с данной патологией.

Принципы лечения хронических ран

Лечение хронических ран представляет крайне сложную клиническую проблему и должно проводиться сразу в нескольких направлениях, с одновременным воздействием на различные механизмы патогенеза. В патогенезе мы можем выделить местные (локальная анатомия, объём, глубина и качество повреждённых тканей, наличие инфекционного агента, артериальное кровоснабжение, микроциркуляция, венозный/лимфатический отток, иннервация) и системные (общее состояние, сопутствующие заболевания, возраст, особенности метаболизма, действие лекарственных препаратов (ядов)) факторы.

Соответственно, лечение пациента с хронической раны должно проводиться на трёх уровнях – местное лечение, коррекция трофики тканей в зоне раны и системная терапия. Если повреждающие факторы не устранены, хронические раны даже при интенсивном лечении длительно не заживают, а после заживления часто рецидивируют.

Таб. 2 Основные направления лечения пациента с хронической раной

Местное лечение	Коррекция трофики тканей	Системная терапия
<i>Хирургическая обработка</i>	<i>Улучшение артериального кровотока и венозного оттока</i>	<i>Антимикробная терапия согласно данным бактериологического исследования</i>
<i>Гидрохирургическая обработка</i>	<i>Лечение периферической нейропатии</i>	<i>Компенсация сопутствующих заболеваний</i>
<i>Ультразвуковая кавитация</i>	<i>Устранение скелетных деформаций</i>	<i>Коррекция метаболических нарушений</i>
<i>Терапия отрицательным давлением</i>	<i>Механическая разгрузка</i>	<i>Нормализация водно-электролитного баланса</i>
<i>Повязки, соответствующие фазе раневого процесса</i>	<i>Физиотерапия</i>	<i>Коррекция гемостаза и реологии крови</i>
		<i>Коррекция иммунного статуса</i>

Лечение хронических ран должно быть комплексным, максимально индивидуализированным. Одни и те же препараты, используемые у различных категорий пациентов со сходными по клинической картине ранами, могут иметь разную эффективность.

Одной из важнейших составляющих в комплексном лечении хронических ран в современных условиях является местная терапия, поскольку большое значение для заживления такого рода ран имеет стимулирование процессов пролиферации и регенерации тканей, выбор оптимальных способов и методик окончательного закрытия раневых дефектов.

Местное лечение любой раны обязательно необходимо начинать с тщательной адекватной хирургической обработки. Препятствием к репаративным процессам являются: фибриновый налет, наличие очагов некрозов и лизиса мягких тканей, периоститов, остеонекрозов, секвестров, обильная экссудация или полное ее отсутствие, наличие патологических грануляций. Присутствие в ране хотя бы одного из вышеперечисленных признаков делает невозможным процесс заживления.

В настоящее время имеется возможность значительно сократить длительность системной антибактериальной терапии за счет активного внедрения в практику лечения ран под повязками с современными препаратами, ориентированными не только на фазу раневого процесса, но и на видовой состав микроорганизмов ран. Такая тактика при своевременном адекватном хирургическом вмешательстве и лечении правильно подобранными препаратами для местной терапии позволяет локализовать гнойный процесс, избежать генерализации инфекционного процесса.

Наибольшие перспективы в лечении хронических язв связаны с использованием раневых повязок и препаратов нового поколения. Использование современных препаратов для местного лечения ран на всех этапах комплексного лечения позволяет сократить сроки системной антимикробной терапии, избежать развития побочных явлений, значительно уменьшить расходы на дорогостоящие антибактериальные препараты, избежать формирования резистентности микрофлоры к используемым системным антибиотикам.

Используемые в настоящее время перевязочные средства представлены в следующих формах выпуска:

1. Растворы (и прекурсоры)
2. Мази и кремы
3. Раневые препаратосодержащие покрытия на твёрдом неабсорбируемом носителе
4. Многокомпонентные многослойные повязки пролонгированного действия
5. Биодegradируемые твёрдые раневые покрытия и наполнители.

Ввиду многообразия видов хронических ран и существенного различия в задачах местного лечения для каждой из фаз раневого процесса все вышеперечисленные формы не только не теряют своей актуальности, но и обновляют ассортимент. Так для растворов антисептиков многочисленные исследования указывает на существенную потерю антибактериальной эффективности хлоргексидина (мирамистина), при этом для ран с выраженными признаками контаминации анаэробной флорой препаратом выбора до сих пор остаётся перекись водорода. При этом относительно новым препаратом на рынке является пронтосан, отличительной особенностью которого является способность разрушать бактериальные биоплёнки.

Широко представленные на рынке мази и кремы способны решать различные задачи. Мази на полиэтиленгликолевой основе (левомеколь, стелланин, диоксидиновая) являются препаратом выбора для лечения острого гнойного процесса за счёт прямого антибактериального действия, разрушения биоплёнок и сорбции экссудата. Истинно народный препарат – мазь Вишневского – при применении по показаниям качественно стимулирует заполнение раневой полости грануляционной тканью. Жирорастворимые мази и кремы, содержащие факторы роста, эффективно стимулируют эпителизацию раны.

Раневые покрытия на сетчатой основе способны работать в ранах на различной фазе раневого процесса в зависимости от нанесённого препарата.

Форма выпуска отличается удобством применения, пролонгированным действием, минимальной адгезией к раневой поверхности.

Многокомпонентные повязки типа «сэндвич» производятся изготовителями в виде линейки последовательного применения в соответствии с фазами раневого процесса. За счёт многослойной основы данные повязки хорошо сорбируют и удерживают избыток экссудата, сохраняют влажную среду и оптимальный pH на границе поверхностей. Несмотря на широкий ассортимент форм и размеров повязок, их доступность для пациента ограничена высокой стоимостью материала.

Наиболее современными видами перевязочных средств являются биодegradируемые твёрдые раневые покрытия и наполнители. Сфера их применения довольно узка (фаза репарации), однако данные материалы способны решить задачи, с которыми иные перевязочные средства не справляются на должном уровне. Основой данных материалов является коллаген.

Роль коллагена в заживлении ран

Фибробласты появляются в ране в течение 2–3 суток после ее образования и доминируют среди клеточных популяций в первую неделю. Ранний экстрацеллюлярный матрикс в значительной степени состоит из фибронектина и гиалуронатов, служащих основой, на которой фибробласты могут мигрировать и фиксироваться. Источник этих фибробластов – производные из покоящихся фиброцитов регионарной соединительной ткани и периваскулярного адвентиция. Фибробласты продуцируют разнообразные субстанции, необходимые для раневого заживления, в том числе гликозаминогликаны (GAG) и коллаген. Протеогликаны – протеины, к которым прикрепляются полисахариды. Четыре главных гликозаминогликана включают гиалуроновую кислоту, хондроитин-4-сульфат, дерматин сульфат и сульфат гепарина. Они формируют аморфный гель, называемый «основная субстанция», который играет важную роль в отложении и агрегации коллагеновых фибрилл.

В период фибробластической пролиферации продуцируется коллаген. Количество коллагена постоянно возрастает в течение приблизительно 3 недель, достигая стабильного уровня, когда коллагеновый синтез становится равным коллагеновому лизису. Увеличение содержания коллагена в ране в фазе фиброплазии коррелирует с увеличением прочности раны. Ангиогенез сопровождает фазу фиброплазии и очень важен для процесса формирования рубца, так как рост новых капилляров должен сопровождать

продвижение фибробластов в рану и обеспечивать их метаболические нужды. Если ангиогенез не удовлетворителен, миграция фибробластов останавливается и раневое заживление прекращается. Ишемические язвы у пациентов с облитерирующим атеросклерозом – классический пример этого феномена. Некоторые биохимические стимулы ангиогенеза исходят от макрофагов и тромбоцитов. Эндотелий растущих капилляров продуцирует деградирующие агенты активаторов плазминогена и коллагеназы и, таким образом, наводняет рану энзимами деградации фибринового сгустка и новообразующейся рубцовой ткани.

В течение первых 2–3 суток после ранения активность фибробластов способствует клеточной репликации и миграции и в меньшей степени – коллагеновому синтезу. В этот период наблюдается незначительный прирост прочности раны. Установлено, что в указанный период существенно возрастает активность клеточного метаболизма и роста фибробластов.

На 3–4-е сутки после ранения растущие массы фибробластов начинают синтезировать и продуцировать значительное количество экстрацеллюлярного коллагена. Коллагеновый синтез является характерной чертой фиброплазии. Фибробласты – главный источник коллагена и раневой соединительной ткани. Синтез коллагена начинается как внутриклеточный процесс, в результате которого вначале производится мономер, активно секретирующийся в экстрацеллюлярную раневую среду, где происходит полимеризация в коллагеновые фибриллы. В них затем ковалентно формируются поперечные связи, вследствие чего значительно возрастает прочность раны.

Сигналом, активизирующим продукцию коллагена, является комбинация факторов роста, стимулируемых гипоксией и продуктами анаэробного метаболизма, такими как молочная кислота [32]. На 1-й неделе после ранения активность синтеза коллагена достигает максимума, и незрелые коллагеновые фибриллы становятся гистологически видимыми в ране. Коллаген – важный строительный материал соединительной ткани, из него образуются три полипептидные цепи, причем каждая цепь закручена против часовой стрелки [37]. Три цепи комбинируют спираль, свернутую по часовой стрелке, которая формирует основную коллагеновую единицу, называемую тропоколлагеном. Коллагеновые волокна, образованные из тропоколлагена, организованы в строго определенной последовательности. Эти коллагеновые волокна в свою очередь комбинируют коллагеновые фибриллы, которые объединяются и формируют коллагеновые пучки.

Коллаген содержит гидроксипролин и гидроксизин. Гидроксилированные аминокислоты – единственные в своем роде в коллагене, и их количество в организме относительно невелико. Кроме того, коллаген

практически лишен серосодержащих аминокислот – цистеина и триптофана. В организме человека идентифицировано на сегодняшний момент 28 типов коллагена [36].

Тип I через тип III формирует фибриллы, которые в основном ответственны за прочность тканей в организме. Тип I коллагена образуется главным образом в коже, сухожилиях и костях и представляет около 90% коллагена в организме. Тип I коллагена имеет низкое содержание гидроксизина. Тип II коллагена представлен прежде всего в гиалиновом хряще и тканях глаза и имеет довольно высокую концентрацию гидроксизина. Тип III коллагена обнаружен в коже, артериях и стенке толстой кишки и имеет высокое содержание гидроксипролина и низкое – гидроксизина. Тип IV коллагена преимущественно образует базальные мембраны и насыщен гидроксизинном. Тип V коллагена сходен с коллагеном типа IV и содержится в базальной мембране и других тканях. В неповрежденной коже коллаген типа I и III присутствует в пропорции приблизительно 4:1. В гипертрофических и незрелых рубцах около 33% коллагена типа III, соотношение коллагена типа I и III изменяется до 2:1.

Нормальный коллагеновый синтез происходит внутриклеточно и продолжается во внеклеточном пространстве. Ингибирование коллагенового синтеза может осуществляться на различных участках метаболической цепочки. Содержание коллагена в ране регулируется балансом между продукцией и лизисом коллагена посредством коллагеназы. Активность коллагеназы контролируется многими факторами, включая паратироидные гормоны, адренокортикостероиды и колхицин. Контроль за этими процессами открывает терапевтические возможности для вмешательства в процесс раневого заживления и предотвращения патологического формирования рубца.

Через 3 недели после травмы устанавливается равновесие между синтезом коллагена и его лизисом, после чего начинается ремоделирование тканей в формирующемся рубце. Этот процесс продолжается около 2 лет, и, хотя при этом не наблюдается возрастания количества коллагена, происходит формирование коллагеновых фибрилл в более организованные структуры под влиянием локальных механических факторов. В течение этой фазы рубцовая ткань продолжает наращивать прочность.

Большинство коллагена типа III откладывается довольно рано в процессе раневого заживления, замещая коллаген типа I. Содержание гликозаминогликанов постоянно уменьшается до уровня, определяемого в нормальной дерме. В процессе созревания рубца продолжается формирование поперечных связей между молекулами коллагена, и постепенно в нем

достигается соотношение коллагена типа I и III, как в нормальной коже, т.е. 4:1. Длительность фазы созревания зависит от различных факторов, включающих генетические особенности пациента, возраст, локализацию раны на теле, тип травмы и длительность воспалительного процесса. В «свежих» ранах фаза прироста прочности наблюдается в течение 10–14 суток. В последующие 4 недели прочность раны быстро растет, в результате формирующийся рубец достигает почти 70% прочности неповрежденной ткани. Затем наблюдается плато, в течение которого прочность рубца постепенно доходит до 80% исходной прочности ткани. Однако зажившая рана никогда не достигает прочности нормальной ткани.

Характеристика материалов нативного коллагена I типа

Описание материала

«КОЛЛОСТ®» мембрана – медицинское изделие, содержащее коллаген I типа нативный нереконструированный из шкуры крупного рогатого скота. Волокнисто-пористая пластина белого или бледно-желтого цвета. Размеры: 100x60x1,5 мм, 60x50x1,5 мм, 15x15x0,2 мм, 30x20x0,2 мм, 30x20x0,7 мм.

«КОЛЛОСТ®» жгут – медицинское изделие, содержащее коллаген I типа нативный нереконструированный из шкуры крупного рогатого скота. Волокнисто-пористый жгут белого или бледно-желтого цвета. Размер: 50x5 мм.

«КОЛЛОСТ®» шарик – медицинское изделие, содержащее коллаген I типа нативный нереконструированный из шкуры крупного рогатого скота. Волокнисто-пористый шарик белого или бледно-желтого цвета. Размер: d=8 мм.

«КОЛЛОСТ®» порошок – медицинское изделие, содержащее коллаген I типа нативный нереконструированный из шкуры крупного рогатого скота. Мелкодисперсный порошок белого или бледно-желтого цвета. Масса: 0,2 г, 0,5 г, 0,7 г, 1,0 г, 2,0 г, 10,0 г

«КОЛЛОСТ®» гель – медицинское изделие, содержащее коллаген I типа нативный нереконструированный из шкуры крупного рогатого скота. Бесцветный или слегка желтоватый непрозрачный гель, с содержанием коллагена 7% или 15% в растворе глюкозы 10,0 % для инъекций.

Сфера применения.

Материал «Коллост» может быть использован для лечения острых и хронических раневых дефектов любого генеза в различных анатомических

областях тела. Материал необходимо применять в третью фазу раневого процесса, то есть регенеративную. Он способствует быстрому росту качественной грануляционной ткани, стимулирует процесс эпителизации раны, ускоряет процесс формирования рубца. При этом нужно помнить о том, что «Коллост» не является альтернативой дермопластики, так как закрытие раневого дефекта происходит за счет собственных тканей. Он является «связующим звеном» между раневой поверхностью и трансплантатом. Поэтому раны небольшого размера при применении «Коллоста» способны эпителизоваться самостоятельно полностью. При наличии раневых дефектов большой площади применение «Коллоста» позволяет сократить размеры дефекта и подготовить его к пластической операции. При использовании «Коллоста» приживление трансплантата происходит в более короткие сроки, процент отторжения значительно уменьшается, вплоть до 100% приживления.

Свойства «Коллост»

- Биосовместимость
- Нативность
- Биодegradация (рассасываемость)
- Физиологическая интеграция с тканями организма
- Высокая механическая прочность, возможность шовной фиксации к тканям
- Отсутствие иммуноотторгающей и аллергенной активности

Механизм действия

«Коллост» — стерильный биопластический коллагеновый материал нового поколения с полностью сохраненной нативной структурой, обеспечивающий регенерацию пораженных тканей. Коллаген, являясь основным фибриллярным белком соединительной ткани, обеспечивает ее структурную основу. Молекулы коллагена выполняют роль физиологической матрицы, обеспечивающей нормальные репарационные процессы.

В составе материала используется коллаген I типа, полученный из кожи крупного рогатого скота. Данный коллаген наиболее близок по биологическому составу и структуре к человеческому коллагену. С точки зрения структуры, это обработанная дерма крупного рогатого скота, волокна которой напоминают решетку, действующую как шаблон для формирования новой ткани.

Когда этот имплантат связывается с раной, фибробласты, кровеносные и лимфатические сосуды, нервные волокна из окружающей здоровой ткани, внедряясь в коллагеновую решетку, распространяются строго по ней.

Создается переходный матрикс, который стимулирует иммунную систему организма и активацию гранулоцитов, макрофагов и фибробластов, улучшает перенос факторов роста, высвобождающихся из клеток, усиливает миграцию фибробластов и пролиферацию эпителиальных клеток. «Коллост» обеспечивает область коррекции основными биологическими ресурсами, которые требуются для заживления ран — натуральным, кожно-тканевым, специфическим коллагеновым ресурсом.

Постепенно, медленно рассасываясь в процессе заживления, «Коллост» замещается собственной соединительной тканью. Замещение происходит строго направленно, поэтому исключается беспорядочный рост грануляционной ткани, как ответной реакции организма на скорейшее закрытие раны.

Действие «Коллост» в мягких тканях

Материал обеспечивает область коррекции основными биологическими ресурсами, которые требуются для заживления ран. Коллагеновый имплантат связывается с раной, фибробласты мигрируют к нему из окружающих тканей, и вторгаются в имплантат. Создается переходный матрикс, который стимулирует иммунную систему организма и активацию гранулоцитов, макрофагов и фибробластов, улучшает перенос факторов роста, высвобождающихся из клеток, усиливает миграцию фибробластов и пролиферацию эпителиальных клеток. При введении материала продуцируются новые коллагеновые волокна, заполняющие полость в области имплантации, а сам имплантат, постепенно рассасываясь, замещается аутоканью. Таким образом, изделия «Коллост» действуют в трёх основных направлениях:

Во-первых, при введении в область коррекции наблюдается эффект немедленного механического заполнения пространства материалом. Во-вторых, введение материала в рану вызывает асептический процесс в области вмешательства, приводящий к провоцированию ответной реакции организма в виде стимуляции фибриллогенеза в поражённой области. В-третьих, материал обеспечивает область коррекции основными биологическими ресурсами, которые требуются для заживления ран - натуральным, кожно-тканевым специфическим коллагеновым ресурсом. Коллаген - основной белок, вовлеченный в заживление раны. Когда имплантат связывается с раной, фибробласты мигрирует к нему из окружающих тканей, и внедряются в него. Образуется переходный матрикс, который вызывает активацию гранулоцитов, макрофагов и фибробластов, улучшает перенос факторов роста,

высвобождающихся из клеток, усиливает миграцию фибробластов и пролиферацию эпителиальных клеток.

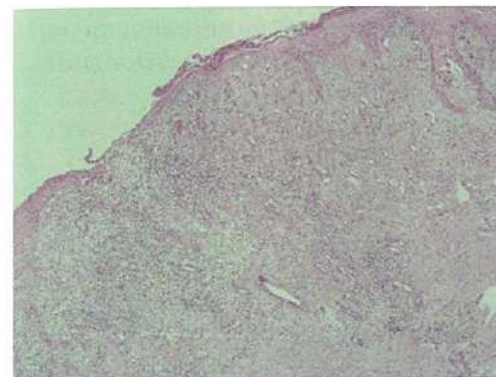


Фото 1. Край эпителизирующейся раны. Окраска гематоксилин-эозин. x40. Сформировавшаяся грануляционная ткань и плоскоклеточная эпителизация по краю раны.

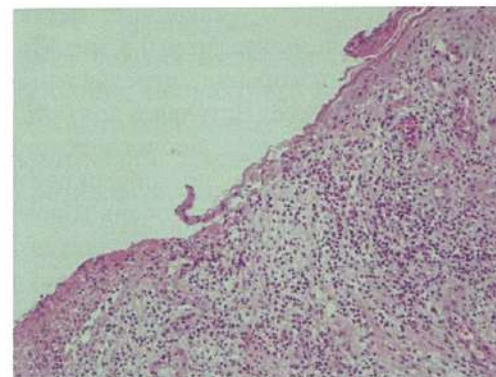


Фото 2. Край эпителизирующейся раны. Окраска гематоксилин-эозин. x100. Зрелая грануляционная ткань. Слабая воспалительная реакция.

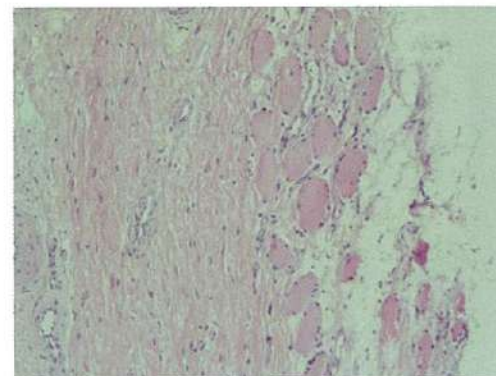


Фото 3. Глубокие отделы раны. Окраска гематоксилин-эозин. x100. Воспалительная реакция на границе фасции и мышцы отсутствует.

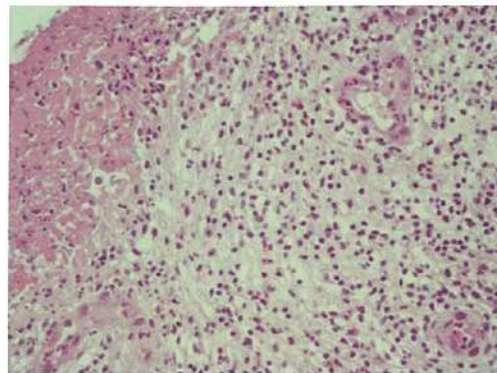


Фото 4. Дно хронической раны. Окраска гематоксилин-эозин. x200. Полноценная грануляционная ткань.

Действие «Коллост» в костной ткани

В нормальных физиологических условиях процессы регенерации костной ткани протекают медленно, так как остеобласты – «ленивые» клетки и перемещаются они, в основном, на расстояние не более, чем 0,4 мм. При применении материала «Коллост» происходит ускорение передвижения остеобластов и перемещение их на большее расстояние. Вступая в контакт с поверхностью любого имплантата (металлического, биологического, синтетического и т.д.), остеобласты распространяются по поверхности имплантата с образованием остеоидных слоев. Начальный слой очень тонок – 1-2 микрон. Эта стадия называется остеоиндукцией, она обычно длится 3 месяца, в течение которых максимальная поверхность имплантата покрывается костной тканью и в дальнейшем увеличение поверхности кость/имплантат не наблюдается.

При применении изделий «Коллост» длительность этой стадии значительно сокращается, то есть ускоряется остеоиндуктивность за счет ускорения перемещения остеобластов по коллагеновой матрице. Таким образом, увеличивается толщина остеоидного слоя. способствует активизации миграции остеобластов по коллагеновой матрице, что приводит к быстрому увеличению толщины остеоидного слоя.

По данным гистологического исследования (окраска препаратов - окраска гематоксилин-эозин, ШИК-реакция, трихром по Массону) участки эпителизации образовавшиеся после применения различных изделий «Коллост» представлены: на поверхности - формирующейся грануляционной тканью со слабым экссудативным фибриновым компонентом; в глубоких отделах - сформированной хорошо васкуляризированной грубоволокнистой фиброзной тканью с очаговой слабо выраженной неспецифической лимфо-

гистиоцитарной инфильтрацией, с хорошо сформированными зрелыми сосудами.

Противопоказания к применению

1. Положительная тест-проба.
2. Дерматозы в стадии обострения.
3. Тяжелые хронические заболевания в стадии обострения.
4. Аутоиммунные заболевания.
5. Вегетарианство (возможна реакция на чужеродный белковый компонент).

Действие «Коллоста» в период беременности и лактации не изучалось.

Методика лечения ран материалом «Коллост»

Подготовка раны

Необходимо убедиться в том, что рана находится в репаративной фазе. Рана должна быть чистой, то есть не иметь мутного экссудата, налетов фибрина, неприятного запаха, поверхность раны должна быть блестящая, розового/светло-красного цвета, желательно наличие состоятельных грануляций. Наличие патологических или избыточных грануляций является противопоказанием к применению «Коллоста», и требует их устранения.

Наличие условно-патогенной флоры или патогенной флоры в титре 10×3 в ране противопоказанием к применению «Коллоста» не является. Перед применением «Коллоста» рана обрабатывается раствором антисептика (Октенисепт, Лавасепт, Пронтосан). Применение раствора перекиси водорода 3% нежелательно, так как повреждаются грануляции. Удаляются остаточные налеты фибрина (желательна обработка поверхности раны ложкой Фолькмана).

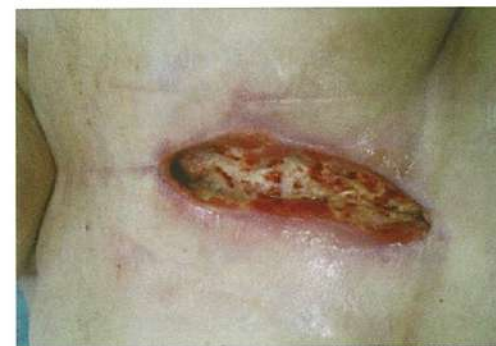
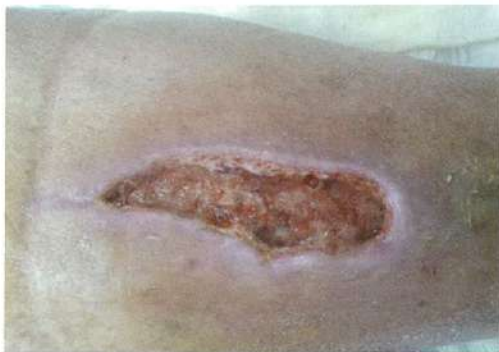
Фото 5,6. Раны, подготовленные к применению препарата «Коллост».



Порошок

Используется для поверхностных ран небольшого размера, а также (и в основном) для глубоких раневых дефектов, имеющих воронкообразную или цилиндрическую форму. Порошок наносится на поверхность раны слоем до 2-3 мм.

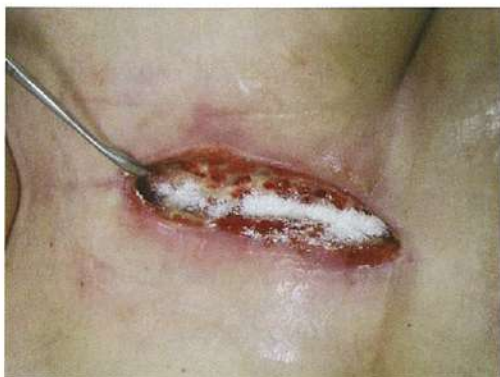
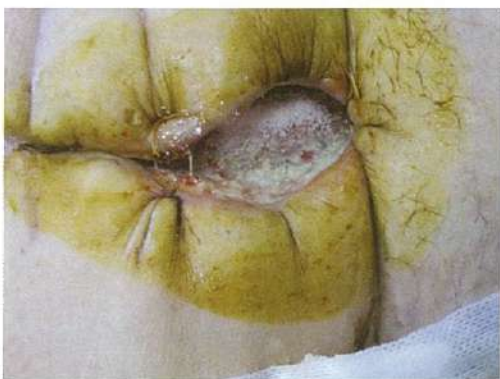
Фото 7,8. Нанесение порошка «Коллоид» на рану.



При глубоком дефекте порошком заполняется вся раневая полость. Рана покрывается или заполняется гидроколлоидным нейтральным гелем (например, Аквагель, Интрасит или Гидрогель). После чего на рану накладываются марлевые салфетки, пропитанные физиологическим раствором.

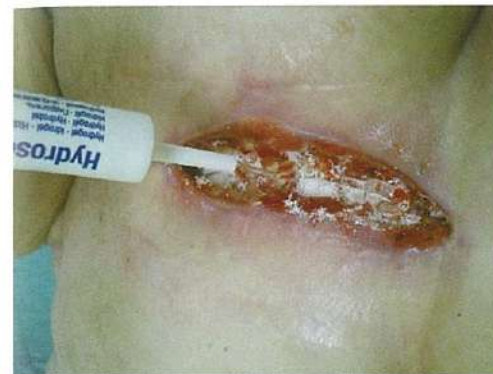

Фото 9. Заполнение раны гидрогелем.

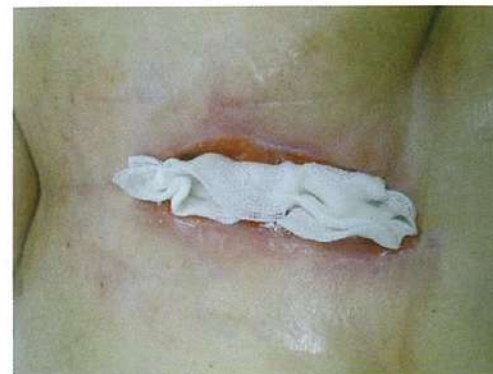

Фото 10. Укрытие раны влажной салфеткой.

Рана заклеивается асептической наклейкой с оставлением отверстий для возможности последующего увлажнения. Материал все время должен находиться во влажной среде. В течение суток необходимо четырёхкратное увлажнение повязки (через оставленные отверстия) физиологическим раствором. Начиная со вторых суток лечения при биодegradации (растворении) биоматериал начинает приобретать жидкую консистенцию желтого цвета. Необходима смена верхних слоев повязки, **без обработки раневой поверхности!** Вместо марлевых салфеток возможно применение гидроколлоидных повязок, которые поддерживают рану во влажной среде

и не требуют подобных действий. При применении гидроколлоидных повязок смену повязок производить 1 раз в 3-5 дней.

На 5-7 сутки марлевая повязка снимается, рана аккуратно (!) просушивается марлевой салфеткой. Дно и стенки раны могут быть покрыты налетами, напоминающими фибрин. Поверхность раны скорее тусклая, с сероватым оттенком. Категорически недопустима грубая хирургическая обработка раны — удаление налетов, применение растворов антисептиков, так как при этом возможно повреждение коллагенового матрикса и вновь формирующихся тканевых структур.

Для дальнейшего местного лечения необходимо проведение сначала ежедневных перевязок, в последующие сроки с интервалом в 2-3 дня с препаратами, содержащими сульфадиазин серебра и эпителиальный фактор роста: крем Эбермин (перевязки 1 раз в 2-3 дня), крем Дермазин, мазь Аргосульфан, мазь Сульфаргин (перевязки ежедневно). При небольших размерах раневого дефекта заживление может происходить самостоятельно, без применения дополнительных препаратов.

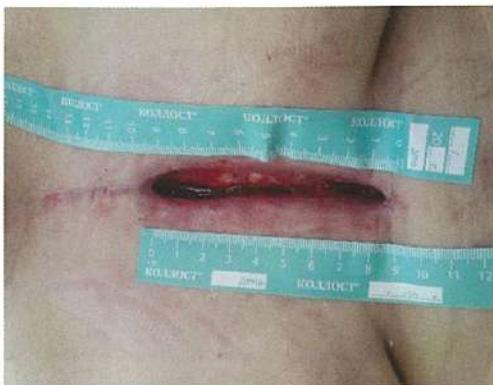
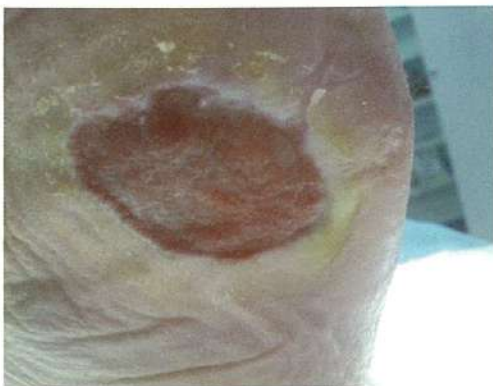
Фото 11,12. Раны на 5 сутки после применения порошка «Коллост». Заполнение полости раны нормальными грануляциями, сокращение объёма раны.



При правильном применении материала «Коллост» в течение последующих 10 дней отмечается активный быстрый рост полноценной грануляционной ткани, появление краевой эпителизации.

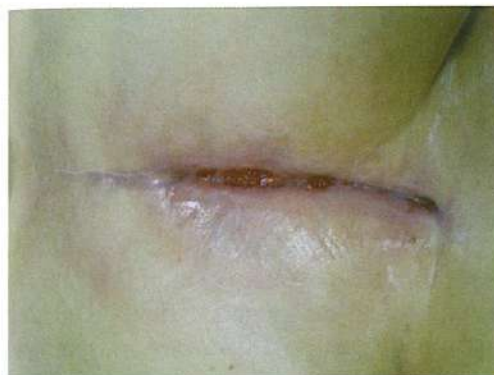
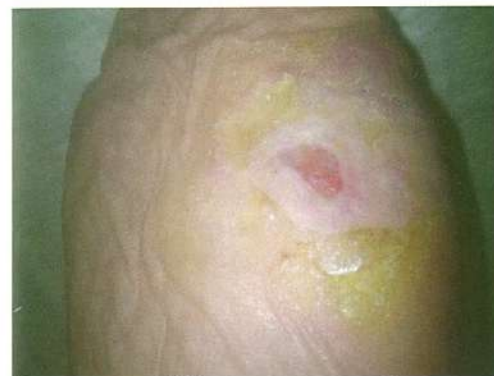
Фото 13,14. Раны на 21 сутки после применения порошка «Коллост». Полость раны минимальная. Активная эпителизация.



Гель

Используется для ран любых размеров и формы с глубиной поражения на всю толщину мягких тканей до костных структур, а также при наличии дефектов в плоских и губчатых костях.

Перед применением необходимо блистерную упаковку со шприцем, заполненным «Коллост» гелем, а также блистерную упаковку с инъекционной иглой, планируемой к применению, выдержать в термостате при температуре 38-40 С не менее 15 минут до перехода геля в жидкое состояние, с целью обеспечения последующего свободного прохождения геля через иглу. Допускается многократное нагревание шприца с гелем в процессе проведения

одной процедуры одному пациенту. Перед каждым последующим нагревом необходимо производить замену иглы.

Перед введением геля проводится туалет раны: удаляются фибриновые налеты (можно обработать поверхность раны ложкой Фолькмана), раневое отделяемое удаляется с помощью стерильной марлевой салфетки.

Введение геля в края раны проводится **внутрикожно** (вкол в край производится со стороны раны с интервалом 3-5 мм). При каждой инъекции вводится примерно 0,05-0,1 мл геля. После этого выполняются инъекции в мягкие ткани стенок и дна раны в «шахматном» порядке в том же объеме на расстоянии примерно 10 мм. Если дно раны представлено губчатой костью, то возможно введение геля в вещество кости.

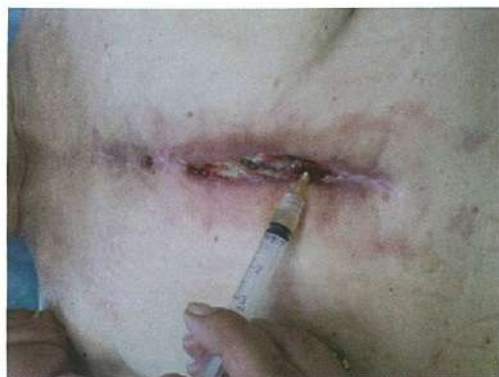
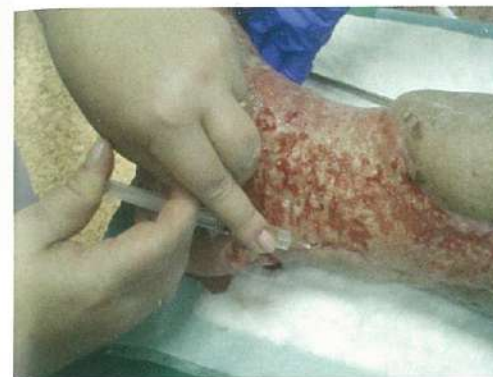
Фото 15,16. Введение геля «Коллост» при помощи шприца в края раны.



После введения препарата, на рану оптимально положить сетчатое или гелевое нейтральное раневое покрытие (Grasolid, Mepitel, Воскопран с пчелиным воском). При отсутствии таковых, можно использовать гидрогели или увлажненные физиологическим раствором марлевые салфетки, однако этот вид повязок требует ежедневного повторного увлажнения физиологическим раствором.

Следующая перевязка выполняется через 3 суток. Производится смена раневого покрытия, но категорически нельзя использовать для обработки раны агрессивные антисептики и механически обрабатывать раневую поверхность. Первая обработка раны производится через 7 дней. В дальнейших перевязках используются мази или гель, содержащие фактор эпителиального роста тканей или эпителизирующие сетчатые раневые покрытия.

Действие препарата оценивается через 14-21 день от момента введения. Цель использования препарата — стимуляция процессов ангионеогенеза, получение в ране полноценной богато васкуляризованной грануляционной ткани, с последующей эпителизацией раны.

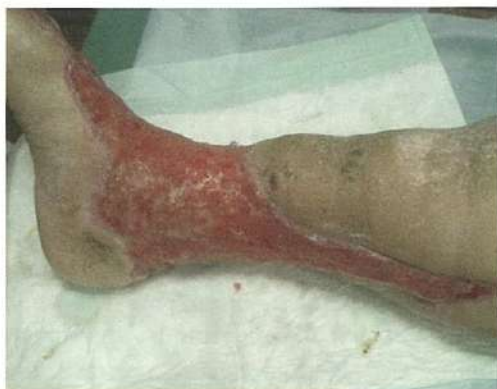

Фото 17. Рана на 14 сутки после введения геля «Коллост» в края раны.

Мембрана

Используется для заживления поверхностных ран любой площади, а также при скальпированных ранах любой этиологии и локализации.

Предварительно мембрану обрезают по форме и размерам раневого дефекта. Далее мембрану замачивают в 0,9% растворе NaCl, нагретом до 37-38°C до 15 минут. Мембрану толщиной 2 мм **замачивать не более, чем на 1-2 минуты** (иначе растворится). При применении мембраны толщиной более 2 мм ее необходимо перфорировать с помощью специального перфоратора (для кожной пластики) или вырезать отверстия скальпелем для оттока экссудата. Для закрытия раны может потребоваться больше одной мембраны. Обрезки мембраны, оставшиеся после ее моделирования, могут быть измельчены и использованы для заполнения небольших полостей и карманов.

Перед применением мембраны выполняется обработка раны: удаляются фибриновые налеты (можно обработать поверхность раны ложкой Фолькмана), раневое отделяемое удаляется с помощью стерильной марлевой салфетки. После чего на раневую поверхность накладывается подготовленная ранее мембрана, при этом (при риске смещения) мембрану фиксируют к краям раны при помощи швов или металлических скрепок.

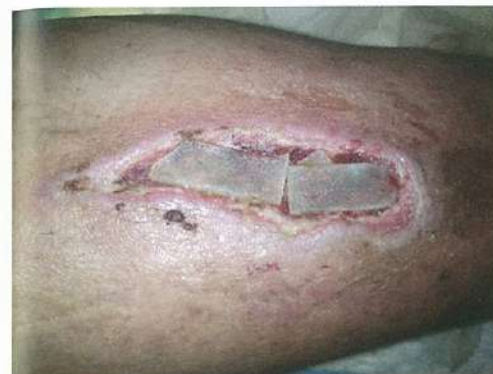
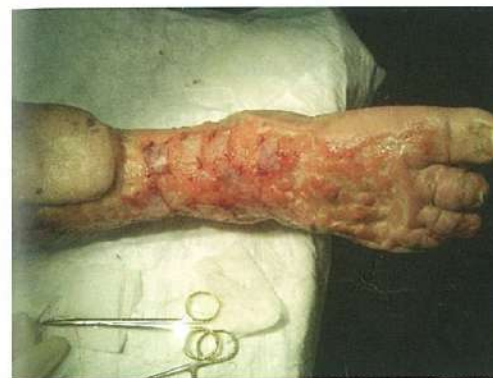
Фото 18,19. Расположение мембран «Коллост» на поверхности раны.



При значительной подвижности краев раны с целью их сближения и фиксации накладываются узловые или П-образные провизорные швы. Сверху мембрану необходимо покрыть слоем гидрогеля или раневой повязкой Tendervet или стерильной марлевой салфеткой, смоченной 0,9% раствором NaCl.

Повязку фиксируют бинтом при расположении раны на конечностях; в других анатомических областях закрепляют на коже послеоперационной клеящейся повязкой с обязательным оставлением «окна» для последующего увлажнения по мере подсыхания. Увлажнение производится до 5-6 раз в день раствором NaCl 0,9%. При применении мембраны повязка накладывается **на срок 5-7 дней**. Однако, использование гидроколлоидных и/или других интерактивных повязок, не требующих увлажнения – удобнее, т. к.

Начиная со вторых суток, при биодеградации (растворении) «Коллост» начинает приобретать жидкую консистенцию желтоватого цвета.

При обильном промокании возможна смена только верхних слоев повязки. **Раневое покрытие и гель не удаляются!**

На 5-7 сутки все повязки снимаются, и оценивается состояние раны. Если мембрана не растворилась, то ее вновь необходимо покрыть слоем гидрогеля или раневой повязкой Tendervet, или стерильной марлевой салфеткой, смоченной 0,9% раствором NaCl еще на 5-7 дней. Остаток мембраны, не подвергшийся дальнейшей деградации через 10-14 дней просто удаляется.

Если мембрана полностью растворилась, то обработку раны нужно выполнять с учетом того, что на поверхности раны находится коллагеновая матрица в фазе биodeградации (внешне выглядящая как налет фибрина), которую **удалять нельзя!**

В дальнейших перевязках используются мази или гель, содержащие фактор эпителиального роста тканей или эпителизирующие сетчатые раневые покрытия.

Действие материала оценивается через 14-21 день от момента первичного наложения мембраны. Цель использования материала — стимуляция процессов ангиогенеза, получение в ране полноценной богатой васкуляризованной грануляционной ткани. В дальнейшем эта ткань явится основой для самостоятельной эпителизации раны.

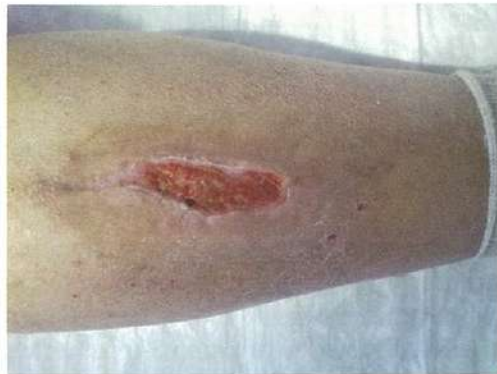

Фото 20. Рана на 14 день после применения мембраны «Коллост»

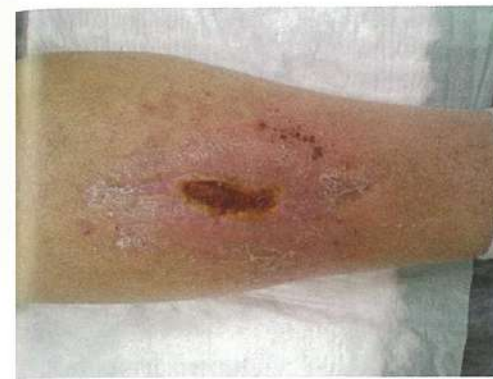

Фото 21. Рана на 21 день после применения мембраны «Коллост»

Раневые дефекты размерами менее 5 см часто эпителизируются самостоятельно и не требуют дополнительного применения эпителизирующих средств.

Мембрана «Коллост» — **не аналог аутодермопластики**. Поэтому при большой площади поверхности раневого дефекта полной самостоятельной эпителизации не произойдет, но во-первых, уменьшатся размеры дефекта (восстановится объем мягких тканей за счет образования полноценной грануляционной ткани с максимальной васкуляризацией), во-вторых, уменьшится площадь донорского лоскута, используемого для закрытия раневого дефекта, и, соответственно, площадь дополнительной раневой поверхности реципиентной зоне, в-третьих, значительно повысится степень и сроки приживаемости кожного аутоотрансплантата.

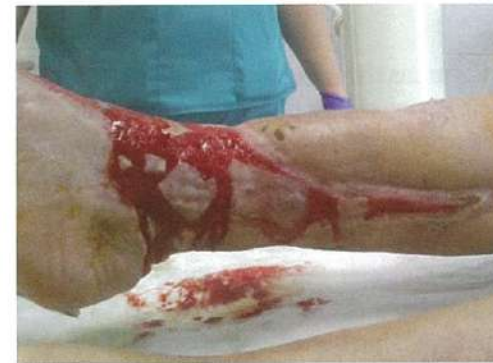

Фото 22. Рана на 28 день после применения мембран и геля «Коллост». Аутодермопластика «марочным» способом.

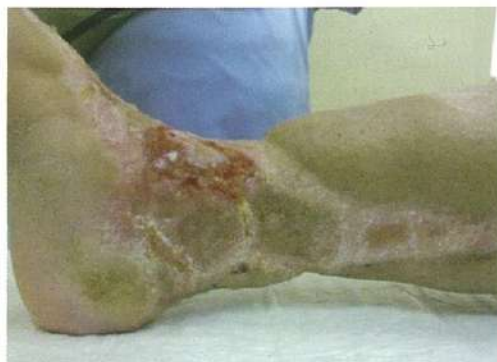

Фото 23. Рана на 60 день лечения с применением мембран и геля «Коллост», 32 день после аутодермопластики.

Шарики

Шарики «Коллост» используются для заполнения раневых дефектов глубиной более 2 см, имеющих коническую или пирамидальную форму, а также «карманов» и полостей в ранах сложной формы. Применение шариков не требует предварительной подготовки (замачивания). Однако следует помнить, что при контакте с раневым отделяемым объем шарика может увеличиться в несколько раз. Учитывая это, раневой дефект заполняется шариками рыхло. Количество используемых одновременно шариков зависит от размера дефекта.

Сверху рана заполняется слоем гидрогеля или стерильной марлевой салфеткой, смоченной 0,9% раствором NaCl. При применении шариков последующего увлажнения повязки не проводится. Перевязки проводятся через 5-7 дней до полного заживления раны.

Жгут

Обладает повышенной эластичностью. Чаще всего используется для закрытия свищевых ходов или заполнения узких раневых каналов. Применение жгутов не требует предварительной подготовки (замачивания). Жгут можно нарезать на мелкие фрагменты и использовать для заполнения раневых «карманов» или мелких полостей. Следует помнить, что при контакте с раневым отделяемым объем жгута может увеличиться в несколько раз.

Сверху рана заполняется слоем гидрогеля или стерильной марлевой салфеткой, смоченной 0,9% раствором NaCl. При применении шариков последующего увлажнения повязки не проводится. Перевязки проводятся через 5-7 дней до полного заживления раны.

Порошок, шарик и жгут обладают умеренно выраженными гемостатическими свойствами. Все вышеперечисленные формы препарата «Коллост» могут применяться самостоятельно или в различных комбинациях.

Заключение

Главное преимущество инновационного материала перед традиционными повязками имеет ряд преимуществ, которые можно выделить в 3 группы.

1. Клинические:

- сокращение сроков заживления ран до 2-4 раз (в зависимости от этиологии, размера и локализации раны сроки колеблются от 21 до 60 дней);
- возможность производить перевязки 1 раз в 5-7 дней;
- при лечении отмечается значительное снижение болевых ощущений;
- быстрое стихание симптомов раневого воспаления;
- формирование полноценной, хорошо васкуляризованной грануляционной ткани на месте дефекта;
- возможность лечения хронических ран даже при наличии полостей и «карманов»;
- рецидивирование хронических ран, пролеченных с помощью препарата «Коллост», нами не наблюдалось;
- в ране с применением препарата «Коллост» не отмечалось роста патогенной микрофлоры в ране и присоединения вторичной инфекции;
- достигнутые косметические и функциональные результаты лечения сохраняются у пациентов при наблюдении в отдаленные сроки.

2. Морфологические:

- создание матрицы для направленной тканевой регенерации;
- активизация образования собственного коллагена;
- коллаген имеет высокие показатели стабильности, не разрушается в тканях организма, а имеет с ними физиологическую интеграцию;

3. Социально-экономические:

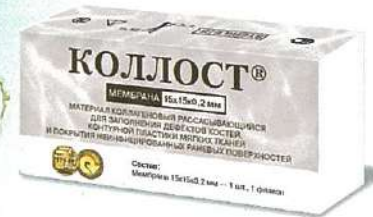- при использовании препарата «Коллост» в более ранние сроки появляется возможность начать полный комплекс лечения основного заболевания;
- при наличии длительно незаживающих ран при использовании «Коллоста» нормализуется социальная адаптация пациента и его эмоциональный фон;
- открываются широкие возможности для сокращения сроков стационарного лечения и быстрого перевода пациента на амбулаторное лечение;
- стоимость препарата компенсируется возможностью его однократного применения и сокращением общего периода лечения.

Литература

1. Раны и раневая инфекция. Руководство для врачей. / Под ред. М.И. Кузина, Б.М. Костюченко. М.: Медицина, 1990. 592 с.
2. Абаев Ю.К. Биология заживления острой и хронической раны // Мед. новости. 2003. № 6. С. 3–10.
3. Токмакова А.Ю., Страхова Г.Ю., Галстян Г.Р. Современная концепция ведения больных с хроническими ранами и сахарным диабетом // Сахарный диабет. 2005. № 1.
4. Кузнецов Н.А., Никитин В.Г. Щадящие хирургические вмешательства и интерактивные повязки в лечении инфицированных ран // Consilium medicum. Хирургия. 2006. Т. 8. № 2.
5. Чекалина Е.Н. Роль тромбоцитарного концентрата в восстановлении и регенерации тканей // Дентал Юг. 2005. № 3(32). С. 23.
6. Оболенский В.Н., Родоман Г.В., Никитин В.Г., Карев М.А. Трофические язвы нижних конечностей – обзор проблемы // РМЖ. 2009. Т. 17. № 25 (364). С. 1647–1662.
7. Храмылин В.Н. Современные аспекты местного лечения хронических ран нижних конечностей у больных сахарным диабетом // Научно–практический медицинский журнал ЭНЦ РАМН. 2005. № 4.
8. Бобровников А.Э., Крутиков М.Г., Лагвилова М.Г., Алексеев А.А. Остаточные длительно существующие ожоговые раны: определение и особенности лечения // Комбустиология. 2010. № 40.
9. Оболенский В.Н., Никитин В.Г., Кузнецов Н.А. Вакуум–ассистированное лечение венозных трофических язв нижних конечностей // Флебология. 2011. № 2. Т. 5. С. 58–63.
10. Ефуни С.Н. Руководство по гипербарической оксигенации. М., Медицина, 1986.
11. Курганский К.Н., Климин В.Л. Использование криогенной стимуляции в лечении хронических ран: Материалы 68–й Межд. научной итоговой студ. конф. / под ред. В.В. Новицкого Томск, 2009.
12. Звягинцева Т.В., Халин И.В. Метаболитотропная терапия хронических ран. Харьков, 2011. 183 с.
13. Гусева С.Л., Макарова Н.Н., Трухова В.В., Хисматов Р.Р. Актовегин в лечении трофических язв нижних конечностей венозной этиологии // РМЖ. 2008. Т. 16. № 29.
14. Кольман Я., Рём К.Г. Наглядная биохимия // М.: Мир, 2004. 469 с.
15. Лоран О.Б., Серегин А.В., Синякова Л.А., Дементьева А.В., Твердохлебов Н.Е. Хирургическая коррекция мочевого свища у женщины с использованием биоматериала «Коллост»: Материалы 2–го регионального научного форума «Мать и дитя». Сочи, 28–30 апреля 2008 г. С. 171.
16. Нестеренко В.Г., Кубанова А.А., Сафоян А.А., Суслов А.П., Забненкова О.В., Нестеренко С.В. Нативный нереконструированный коллаген «Коллост» – физиологическая матрица для коррекции дефектов кожи. Санкт–Петербургский институт красоты, ГУ НИИЭМ им. Н.Ф. Гамалеи РАМН, Москва: Тезисы 2–го форума медицины и красоты НАДК. М., 2009.
17. Скланчук Е.Д. Стимуляция остеогенеза в комплексном лечении посттравматических нарушений костной регенерации: Дис. ... докт. мед. наук. М., 2009. 260 с.
18. Шестаков И.А. Применение препарата «Коллост» для профилактики несостоятельности толстокишечных анастомозов: Дис. ... канд. мед. наук. М., 2009. 98 с.
19. Мазуров А.В. Физиология и патология тромбоцитов. М.: Литтерра, 2011. С. 10–56.
20. Тачалов В.В. Особенности проведения гигиены полости рта в комплексном лечении заболеваний пародонта после хирургического вмешательства с использованием богатой тромбоцитами плазмы аутокрови: Дис. ... канд. мед. наук. 2010. 141 с.
21. Самодай В.Г., Брехов В.Л., Гайдуков В.Е., Рыльков М.И., Федорищев А.П. Использование богатой тромбоцитами аутоплазмы в хирургическом лечении дефектов костной ткани с нарушением непрерывности кости // Системный анализ и управление в биомедицинских системах. 2007. Т.6. № 2. С. 493–495.
22. Казанков С.С. Лечение длительно незаживающих ран терпенсодержащим препаратом Антиран в сочетании с ультразвуковой кавитацией. Дис. канд. мед. наук. 2011. С. 10.
23. Fagien S. Facial soft–tissue augmentation with injectable autologous and allogeneic human tissue collagen matrix (autologen and dermalogen) // Plast. Reconstr Surg. 2000. Vol. 105 (1). P. 362–373.
24. Fowler E. Chronic wounds: an overview // Chronic wound care / Edited by D. Krasner. Health Management Publications, Inc. King of Prussia, Pennsylvania. 1990. P. 12–18.
25. Robson M. C. Wound infection: a failure of wound healing caused by an imbalance of bacteria / M. C. Robson // Surg. Clin. North. Am. 1997. Vol. 77. P. 637–650.
26. Knighton D.R., Fiegel V.D., Ciresi K.F., Austin L.L., Butler E.L. Classification and treatment of chronic nonhealing wounds // Ann. Surg. 1986. Vol. 204. P. 322–330.
27. Sibbald R.G., Goodman L., Woo K.Y., Krasner D.L., Smart H., Tariq G., Ayello E.A., Burnell R.E., Keast D.H., Mayer D., Norton L., Salcido R. Special Considerations in Wound Bed Preparation 2011: an update // Wound Care Canada. Vol. 10. № 2. P. 20–35.
28. Schultz G.S., Sibbald R.G., Falanga V., Ayello E.A., Dowsett C., Harding K., Romanelli M., Stacey M.C., Teot L., Vanscheidt W. Wound bed preparation: a systematic approach to wound management // Wound Rep Reg. 2003. № 11. P. 1–28.
29. Palfreyman S., Nelson E.A., Michaels J.A. Dressings for venous leg ulcers: systematic review and meta–analysis // BMJ. 2007. № 335. P. 244.
30. Saxena V., Hwang C.W., Huang S., Eichbaum Q., Ingber D., Orgill D.P. Vacuum–assisted closure: Microdeformations of wounds and cell proliferation // Plast. Reconstr Surg. 2004. 114 (5). P. 1086–1096.
31. Armstrong D., Lavery L. Negative pressure wound therapy after partial diabetic foot amputation: a multicentre, randomised controlled trial // Lancet. 2005. № 366. P. 1704–10.
32. Shirakawa M., Isseroff R.R. Topical negative pressure devices: Use for enhancement of healing chronic wounds // Arch. Dermatol. 2005. № 141. P. 1449–1453.
33. The Theory and Practice of Vacuum Therapy / Edited by C. Willy. Germany. 2006. 405 p.

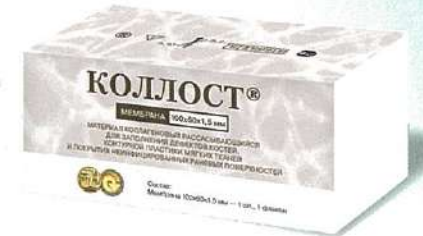КОЛЛАГЕНОВЫЙ РАССАСЫВАЮЩИЙСЯ МАТЕРИАЛ

КОЛЛОСТ®



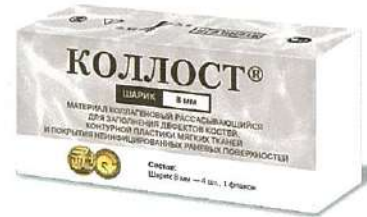МЕМБРАНА

15 × 15 × 0,2 мм
30 × 20 × 0,2 мм
30 × 20 × 0,7 мм



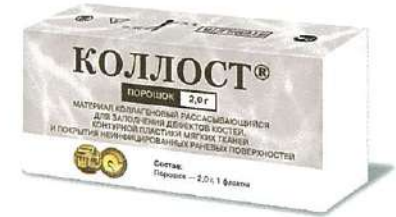МЕМБРАНА

60 × 50 × 1,5 мм
100 × 60 × 1,5 мм



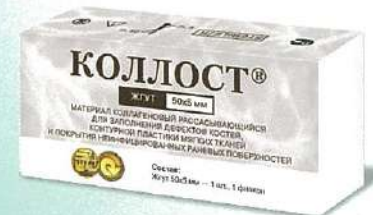ШАРИК

8 мм (2 шт. во флаконе)
8 мм (4 шт. во флаконе)



ПОРОШОК

0,2 г / 0,5 г / 0,7 г / 1,0 г / 2,0 г



ЖГУТ

50 × 5 мм



ГЕЛЬ

7% – 2,0 см³