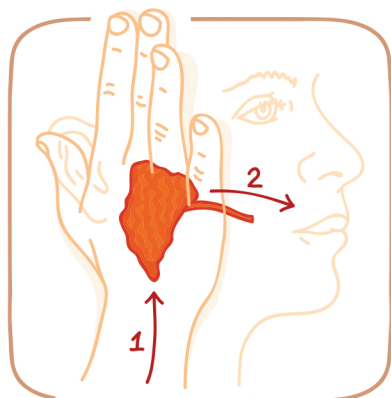
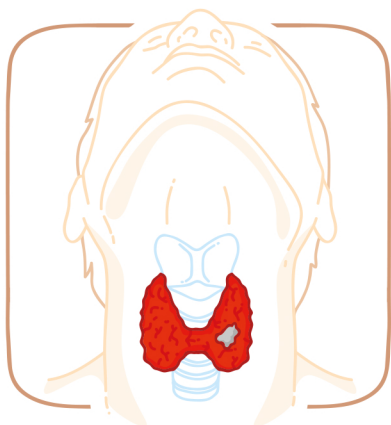
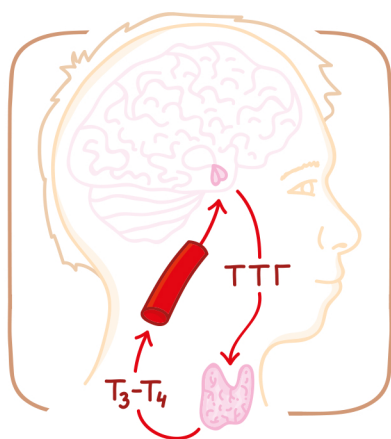
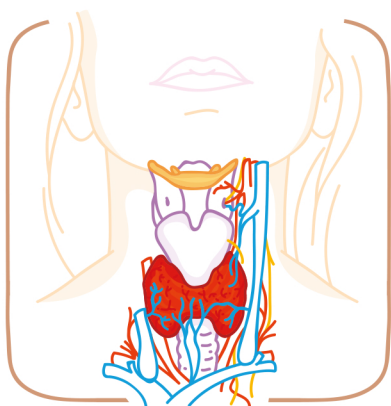


В.А.Макарьин

Рак щитовидной железы

Пособие для пациентов



В.А.Макарьин

Рак щитовидной железы

Пособие для пациентов

2-е издание

УДК 616.441-006.6
ББК 55.6

Все права защищены. Никакая часть данной книги не может быть воспроизведена в любой форме и любыми средствами без письменного разрешения владельцев авторских прав.

Макарьин В.А.

Рак щитовидной железы. Пособие для пациентов.

Книга посвящена раку щитовидной железы — наиболее частому злокачественному процессу эндокринной системы. В доступной форме обсуждаются наиболее часто встречающиеся виды рака и причины его возникновения, методы диагностики и лечения. Отдельно описано лечение рака щитовидной железы у беременных и пациентов детского возраста. Подробно описана методика проведения лечения радиоактивным йодом и подготовка к нему. В заключении книги можно прочитать истории из жизни пациентов после лечения рака щитовидной железы.

Книга в первую очередь предназначена для пациентов с диагнозом «рак щитовидной железы» и их родственников, а также для широкого круга читателей, желающих ознакомиться с обсуждаемой проблемой.

УДК 616.441-006.6
ББК 55.6

© Макарьин В.А., 2016

Оглавление

Предисловие	6
Глава 1. Щитовидная железа — основная информация	8
Глава 2. Рак щитовидной железы — основная информация	10
Глава 3. Типы рака щитовидной железы	13
Глава 4. Прогноз для пациентов с диагностированным раком щитовидной железы	24
Глава 5. Общая информация об узлах щитовидной железы	26
Глава 6. Диагностика узлов и рака щитовидной железы	28
Глава 7. Стадии рака щитовидной железы и группы риска	34
Глава 8. Лечение рака щитовидной железы — общая информация	39
Глава 9. Хирургическое лечение рака щитовидной железы	41
Глава 10. Объем хирургического лечения рака щитовидной железы	44
Глава 11. Традиционные и эндоскопические операции на щитовидной железе	50

Глава 12. Осложнения в хирургии щитовидной железы	56
Глава 13. Подготовка к операции на щитовидной железе и послеоперационный период	61
Глава 14. Лечение рака щитовидной железы радиоактивным йодом	65
Глава 15. Подготовка к терапии радиоактивным йодом	72
Глава 16. Проведение терапии радиоактивным йодом	80
Глава 17. Посттерапевтическое и диагностическое сканирование всего тела	84
Глава 18. Действие радиоактивного йода на организм	90
Глава 19. Супрессивная терапия тироксином	99
Глава 20. Рак щитовидной железы и беременность	103
Глава 21. Рак щитовидной железы у детей и подростков	110
Глава 22. Медуллярная карцинома щитовидной железы у детей и подростков	117
Истории из жизни пациентов	127
Послесловие	160
Стажировки и конференции	164

Предисловие

Большинство пациентов пребывают в шоке, узнав диагноз. Но рак щитовидной железы — это не приговор. При правильном обследовании и грамотно спланированном лечении рак щитовидной железы может быть вылечен в 98 % случаев.

Данная книга создана для того, чтобы дать ответы на многие вопросы, связанные с раком щитовидной железы, которые возникают у пациентов и их близких. Безусловно, книга не может заменить полноценного приема у врача, однако после прочтения пособия у вас появится более глубокое понимание того, что такое рак щитовидной железы и как его лечить. В книге рассматриваются основные типы рака щитовидной железы, методы диагностики и хирургического лечения, подробно описана методика лечения радиоактивным йодом, в том числе и подготовка к нему. Отдельно затрагиваются вопросы, связанные с данной проблемой у детей и беременных женщин. В заключительной части книги можно прочитать истории из жизни пациентов, которые помогут людям с выявленным раком щитовидной железы не отчаиваться и верить в успех лечения.

Если вы не найдете в книге ответы на

свои вопросы, рекомендую обратиться к специалистам Северо-Западного регионального эндокринологического центра. Врачи центра окажут консультативную и лечебную помощь при выявлении рака щитовидной железы.

Северо-Западный региональный эндокринологический центр является одним из крупнейших центров по лечению злокачественных опухолей щитовидной железы в России. Коллектив центра включает как эндокринологов терапевтов, так и хирургов эндокринологов. Адрес центра: г. Санкт-Петербург, набережная реки Фонтанки, 154.

Автор примет любые замечания и комментарии к данной книге по электронной почте info@vmakarin.ru или на страницах сайта www.vmakarin.ru

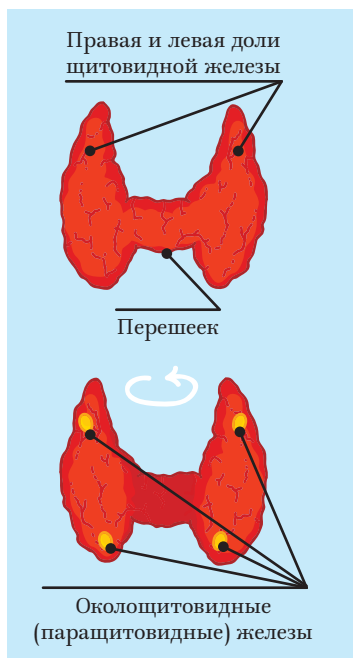
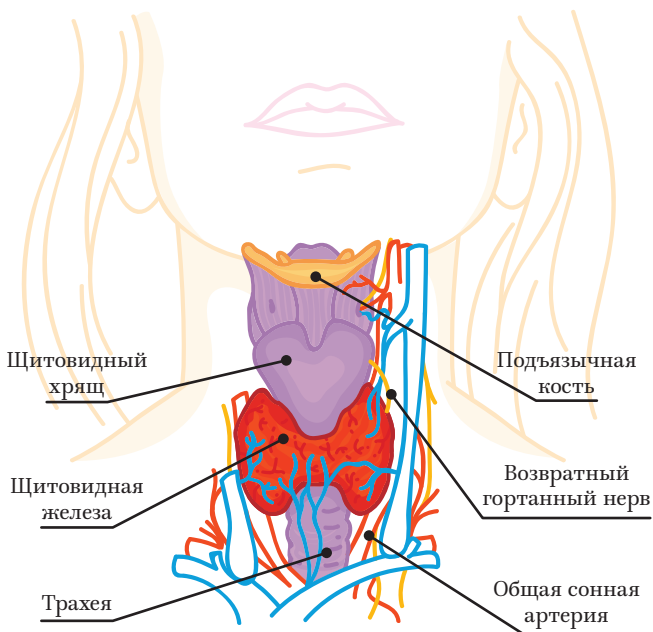
В. А. Макарьин

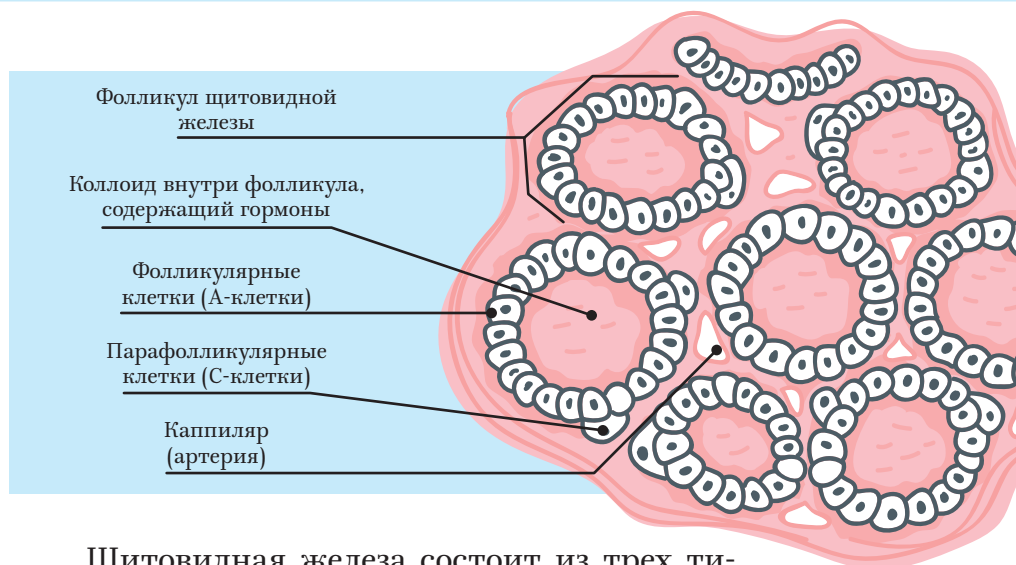
Щитовидная железа — основная информация

Щитовидная железа находится на передней поверхности шеи. Форма железы напоминает крылья бабочки. Выделяют три части щитовидной железы: правую и левую доли, а также соединяющий их перешеек. Щитовидная железа относится к эндокринным железам человека. Основная ее функция — выработка гормонов.

Гормоны щитовидной железы регулируют такие процессы как работу сердца и нервной системы, температуру тела, белковый, углеводный и жировой обмены.

Расположение щитовидной железы



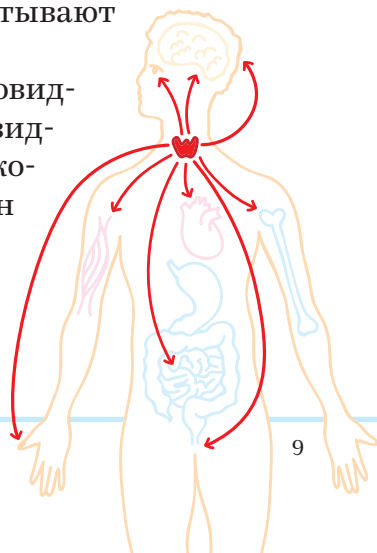


Щитовидная железа состоит из трех типов клеток. Первый тип клеток — А клетки или фолликулярные клетки, которые вырабатывают гормоны щитовидной железы (тироксин, трийодтиронин), а так же специфический для щитовидной железы белок — тиреоглобулин. Второй тип клеток — парафолликулярные или С-клетки, которые синтезируют кальцитонин. К третьей группе относят В-клетки, функция которых до сих пор не определена. Есть данные что В-клетки вырабатывают биогенные амины (серотонин).

На задней поверхности щитовидной железы находятся околощитовидные (паращитовидные) железы, которые вырабатывают паратгормон и регулируют обмен кальция.

Клетки щитовидной железы под микроскопом.

Действие гормонов щитовидной железы



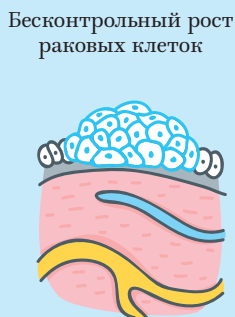
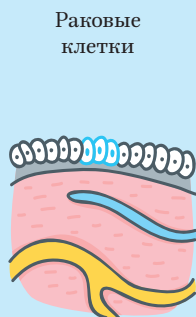
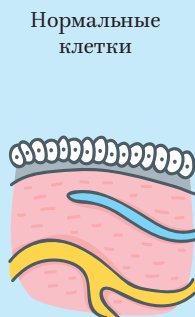
Рак щитовидной железы — основная информация

В организме человека постоянно образуются новые клетки, которые замещают старые и поврежденные. Однако иногда процесс деления нарушается, что приводит к появлению опухоли. Опухоль может быть доброкачественной или злокачественной (рак). Раковые клетки могут распространяться по организму человека по кровеносным и лимфатическим сосудам — метастазировать.

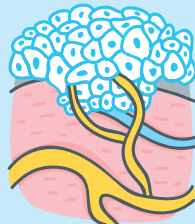Доброкачественные опухоли растут медленно и не метастазируют, а злокачественные бесконтрольно растут и могут быстро метастазировать. В этом и есть основное различие между доброкачественной и злокачественной опухолью.

Рак щитовидной железы — один из самых распространенных злокачественных процессов эндокринной системы. Рак щитовидной железы представляет собой злокачественную

Рост и распространение раковых клеток



Метастазирование по кровеносным и лимфатическим сосудам



опухоль, которую так же называют карциномой. Это один из немногих злокачественных процессов, частота выявления которого в последние годы стала расти. В 2012 году в мире было выявлено более 180 000 новых случаев рака щитовидной железы. При этом, по прогнозам специалистов, количество вновь выявленных случаев рака щитовидной железы в 2014 и 2015 гг. будет еще больше.

Заболевание может быть выявлено в любом возрасте — как у детей, так и у взрослых. Две трети случаев рака щитовидной железы диагностируют у пациентов в возрасте от 20 до 55 лет. Заболевание выявляют чаще у женщин, чем у мужчин: на 10 пациентов с диагностированным раком щитовидной железы приходится 7 женщин и только 3 мужчины.

Основной причиной рака щитовидной железы считают радиационное воздействие. Клетки щитовидной железы отличаются высокой радиочувствительностью и под влиянием облучения приобретают способность к злокачественному росту. Техногенные катастрофы (например, Чернобыльская) приводят к заметному росту числа больных раком щитовидной железы. Источником облучения могут быть и медицинские процедуры: лечебные (облучение области головы и шеи по поводу злокачественных опухолей) и диагностические. Существует

индивидуальная радиочувствительность, поэтому заведомо пороговой безопасной дозы облучения щитовидной железы не существует.

Прогноз при раке щитовидной железы зависит от нескольких факторов: типа и размера опухоли, от того, есть ли распространение рака (метастазы) в различные части тела (легкие, печень, головной мозг), от возраста пациента на момент выявления заболевания. При своевременной диагностике рак щитовидной железы можно полностью вылечить.

Типы рака щитовидной железы

Существует несколько основных типов рака щитовидной железы: дифференцированный (папиллярный, фолликулярный), медуллярный, низкодифференцированный и недифференцированный (анapластический).

Дифференцированный рак щитовидной железы

Папиллярный и фолликулярный рак относят к группе дифференцированного рака щитовидной железы. Это значит, что злокачественные клетки не утратили свойства, характерные для нормальных клеток ткани щитовидной железы, однако у них появилось свойство бесконтрольно делиться и распространяться по организму человека. На папиллярный и фолликулярный рак приходится более 90 % всех случаев рака щитовидной железы. Для дифференцированного рака щитовидной железы характерен медленный рост.

Различают несколько вариантов дифференцированного рака щитовидной железы: колонно-клеточный, диффузно-склерозирующий, фолликулярный вариант папиллярного рака щитовидной железы и высококлеточный (Tall cell).

На ранних стадиях папиллярный и фолликулярный рак щитовидной железы может быть вылечен полностью. Лечение и наблюдение пациентов с дифференцированным раком зависит от стадии и индивидуальной степени риска.

Папиллярный рак — самый распространенный рак щитовидной железы. На его долю приходится около 80 % от всех злокачественных процессов в щитовидной железе. Папиллярный рак щитовидной железы имеет свойство медленно расти, однако может распространяться за пределы щитовидной железы (метастазировать), чаще всего в лимфоузлы шеи.

Один из наиболее частых вариантов папиллярного рака — фолликулярный вариант папиллярной карциномы (не путать с фолликулярным раком щитовидной железы). Он также обладает свойством медленного роста. Другие варианты папиллярного рака щитовидной железы (колонно-клеточный, диффузно-склерозирующий, высококлеточный (Tall cell)) не часто встречаются, однако имеют большую тенденцию к росту и быстрому распространению по организму.

Фолликулярный рак выявляют примерно в 10–15 % всех случаев рака щитовидной железы. Лечение фолликулярного рака щитовид-

ной железы хирургическое. Фолликулярный рак щитовидной железы, как правило, не поражает лимфоузлы шеи, однако может метастазировать в легкие и кости.

Низкодифференцированные формы рака щитовидной встречаются довольно редко. К этим формам относят инсулярный и солидный (трабекулярный) рак щитовидной железы. Опухоли этих типов имеют свойство быстрее расти и метастазировать.

Важным показателем рецидива или прогрессирования дифференцированного рака щитовидной железы является уровень тиреоглобулина в крови (сокращение на русском языке — ТГ, на английском языке — Tg). Тиреоглобулин — это белок, который вырабатывают не только нормальные клетки щитовидной железы, но и раковые клетки. Если у пациента полностью удалена щитовидная железа, при анализе крови не должен выявляться тиреоглобулин. В ситуации, когда была полностью удалена щитовидная железа, а тиреоглобулин выявляется или в динамике его уровень увеличивается, это свидетельствует о возможном рецидиве опухоли или появлении метастазов в лимфатические узлы шеи или в другие органы. Таким образом, уровень тиреоглобулина является очень важным показателем рецидива или прогрессирования дифференцированного рака щитовидной железы.

Особое внимание надо обратить на контроль уровня антител к тиреоглобулину в крови (сокращение на русском языке — Ат к ТГ, на английском — TgAb). Сами по себе антитела не опасны для пациентов с диагностированным раком щитовидной железы, однако при высоком уровне они могут искажать (уменьшать) уровень тиреоглобулина. Поэтому у пациентов, проходящих лечение по поводу рака щитовидной железы, в послеоперационном периоде следует контролировать уровень тиреоглобулина совместно с уровнем антител к тиреоглобулину.

Фолликулярный рак щитовидной железы

Отличительной особенностью фолликулярного рака от других злокачественных опухолей щитовидной железы является то, что его невозможно выявить по биопсии. Как правило, у пациента выявляют по биопсии «фолликулярную опухоль», которая примерно в 15–20 % случаев может оказаться фолликулярным раком, а в большинстве случаев оказывается фолликулярной аденомой — доброкачественным процессом. Пока никто в мире не может без операции определить, чем является «фолликулярная опухоль» — фолликулярным раком или фолликулярной аденомой. Если по

биопсии узла щитовидной железы поставлено заключение «фолликулярная опухоль», пациента оперируют. Основное различие фолликулярной карциномы и фолликулярной аденомы в том, что при фолликулярной карциноме имеет место прорастание опухолью капсулы узла. К сожалению, ни по УЗИ щитовидной железы, ни по биопсии прорастание капсулы узла определить невозможно.

Приведу примеры вопросов от пациентов, у которых по биопсии узла щитовидной железы была выявлена фолликулярная опухоль.

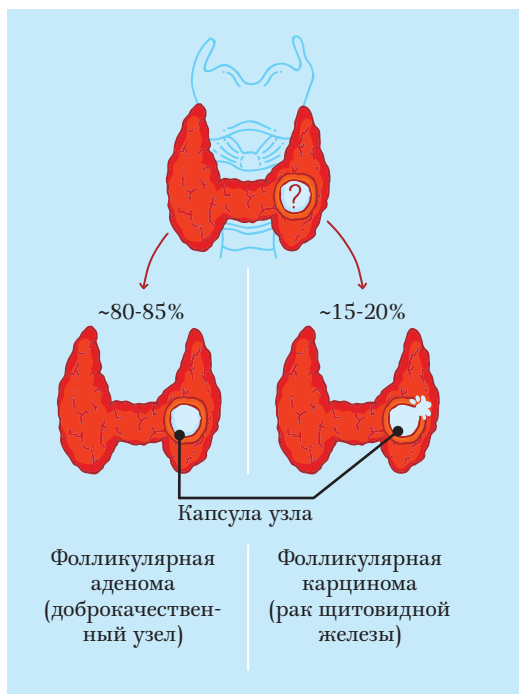
«Доктор, у меня рак щитовидной железы?»

Без оперативного вмешательства на этот вопрос вам никто не ответит. Известно об этом будет только после операции, когда будет исследована капсула узла.

«Какое дополнительное обследование нужно пройти, чтобы точно узнать, есть ли у меня рак?»

К сожалению, таких методов нет. Выполненная биопсия уже показала, что дан-

Фолликулярная опухоль щитовидной железы



ный узел подозрительный и требуется операция.

«Доктор, видимо, при биопсии взяли мало клеток, вот и нет точного ответа?»

Нет, клеток взяли достаточно, но основной вопрос в том, есть ли прорастание капсулы у данного узла, а ответить на него можно только после операции.

«Я хочу переделать биопсию, может, повторная покажет, что все хорошо?»

Повторить биопсию можно, но важно понимать, какой бы ответ при повторной биопсии ни был, есть первичное заключение. На основании первой биопсии уже есть подозрение и показание к операции на щитовидной железе.

«Доктор, мне удалят только узел и оставят щитовидку?»

Удаление только узла — это порочная операция, хирург должен удалить всю долю, в которой выявили фолликулярную опухоль. При удалении всей доли можно провести исследование капсулы узлы и окружающей ткани щитовидной железы.

«Если после операции окажется, что это рак, что делать?»

В случае выявления фолликулярного рака хирург обсуждает вопрос о необходимости полного удаления щитовидной железы

вторым этапом и проведения терапии радиоактивным йодом. Решение о второй операции принимают строго индивидуально, учитывая размер удаленной опухоли, степень прорастания капсулы узла, возраст пациента.

«Если я откажусь от операции, понаблюдаю узел, может, все будет хорошо?»

В 80–85% случаев узел оказывается доброкачественным, то есть в 80–85% случаев ничего опасного для организма не произойдет, если не проводить хирургическое вмешательство. Но в 15–20% случаев узел оказывается злокачественным, и если операция не проведена, то последствия для здоровья могут быть неутешительными — фолликулярный рак может метастазировать. Так как до операции невозможно точно выяснить, злокачественная или доброкачественная опухоль, то единственный способ исключить риск — хирургическое вмешательство.

Медуллярная карцинома щитовидной железы

Медуллярная карцинома занимает 5–7 % среди всех случаев рака щитовидной железы. Развивается опухоль из С-клеток щитовидной железы. Основной вид лечения медуллярной карциномы щитовидной железы — хирургический.

Различают два типа медуллярной карциномы щитовидной железы: sporadicкую и семейную. На долю sporadicческой формы приходится 80 % всех медуллярных карцином щитовидной железы. Sporadicческая форма медуллярной карциномы щитовидной железы не передается по наследству, это основное ее отличие от семейной формы. Семейная форма медуллярной карциномы щитовидной железы передается по наследству и может сочетаться с опухолями паращитовидных желез и надпочечников (феохромоцитомой).

Всем пациентам с диагнозом «медуллярная карцинома щитовидной железы» необходимо провести генетическое исследование на мутацию в RET протоонкогене. RET протоонкоген локализуется в 10 хромосоме. Как и другие гены, в норме отвечает за образование белков-рецепторов определённого вида (тирозинкиназа).

Исследование RET протоонкогена является обязательным этапом в обследовании пациентов с медуллярной карциномой щитовидной железы. При выявлении медуллярной карциномы и мутации в RET протоонкогене необходимо обследовать всех близких родственников.

Приведу пример, насколько важно исследовать мутацию в RET протоонкогене у ближайших родственников пациентов с ди-

агнозом «медуллярная карцинома». В семье, где есть папа, мама и двое детей (мальчик и девочка), у папы выявили медуллярную карциному щитовидной железы и мутацию в RET протоонкогене. Вероятность передачи данной мутации каждому из детей — 50 %. При выявлении мутации у одного из детей требуется выполнить удаление щитовидной железы с профилактической целью. Так как доказано, что если не удалить щитовидную железу, то у данного ребенка в старшем возрасте появится медуллярная карцинома.

У большинства пациентов с медуллярной карциномой щитовидной железы определяется повышенный уровень кальцитонина и ракового эмбрионального антигена (РЭА). Если по данным УЗИ выявлен узел и имеется повышение уровня кальцитонина, можно с высокой степенью вероятности говорить о наличии у такого пациента медуллярной карциномы.

Медуллярная карцинома щитовидной железы не обладает свойством накапливать радиоактивный йод, и радиоактивный йод не используют для послеоперационного лечения пациентов с медуллярной карциномой (о лечении радиоактивным йодом глава 14). Основное лечение медуллярной карциномы — хирургическое. Прогноз для пациентов с медуллярной карциномой отличается от прогноза для па-

циентов с дифференцированным раком щитовидной железы. Медуллярная карцинома щитовидной железы протекает более агрессивно, чем папиллярная или фолликулярная.

В настоящее время для лечения прогрессирующих форм медуллярной карциномы используют лекарства, которые относятся к группе ингибиторов рецепторов тирозинкиназы. В ходе клинических испытаний получены данные о положительном лечебном эффекте этих препаратов, доказана их эффективность в отношении пациентов с метастазами медуллярной карциномы.

Недифференцированные формы рака щитовидной железы

Анапластический рак (карцинома) щитовидной железы встречается редко, на его долю приходится не более 1–2 % от всех случаев рака щитовидной железы. Чаще всего его диагностируют у пожилых пациентов старше 50–60 лет.

Анапластическая карцинома относится к недифференцированным опухолям щитовидной железы, в связи с тем, что ее клетки утратили свойства, характерные для клеток щитовидной железы. Поэтому для лечения анапластической карциномы не используют радиоактивный йод.

При выявлении анапластической карциномы у 90 % пациентов уже имеются метастазы в лимфоузлы шеи, а почти у 50 % есть отдаленные метастазы (в легкие, кости). Полностью удалить опухоль можно на ранних этапах развития анапластической карциномы. Однако чаще всего пациенты обращаются к врачу с уже распространенным процессом, когда опухоль выходит за пределы щитовидной железы с прорастанием в трахею, гортань, мышцы и сосуды шеи. Дополнительными методами лечения анапластической карциномы является лучевая терапия и химиотерапия.

Тревожными симптомами являются быстрый рост узла в области щитовидной железы с появлением хриплого голоса и затруднения при глотании пищи. В таком случае важно в кратчайшие сроки обратиться на прием к специалисту по щитовидной железе.

Прогноз для пациентов с диагностированным раком щитовидной железы

Безусловно, любому пациенту страшно услышать диагноз «рак щитовидной железы». Однако прогноз в случае грамотного лечения при большинстве видов рака благоприятный: около 98 % пациентов с диагнозом «рак щитовидной железы» могут быть полностью вылечены.

Все чаще рак щитовидной железы стали выявлять у молодых девушек и мужчин. Важно отметить, что чем моложе пациент, тем благоприятнее прогноз. После хирургического лечения рака щитовидной железы пациенты могут спокойно планировать детей без страха о здоровье будущих малышей.

Очевидно, что успех лечения напрямую зависит от уровня клиники и профессионализма врача. Лечение рака щитовидной железы должны заниматься хирурги-эндокринологи в специализированном медицинском учреждении, где могут быть использованы все современные технологии для диагностики и лечения. При выборе клиники и хирурга-эндокринолога важно понимать, что лечение рака щитовидной железы — это не только одна кон-

сультация и операция. Лечение рака щитовидной железы многоэтапное.

Первым этапом лечения является дооперационная подготовка, далее операция, наблюдение в послеоперационном периоде, проведение терапии радиоактивным йодом (при ее необходимости) и дальнейшее многолетнее наблюдение.

Важно понимать, что хирург-эндокринолог, работающий в специализированном центре, ежедневно выполняет операции по поводу рака щитовидной железы, а также еженедельно консультирует большое количество пациентов с опухолями щитовидной железы. Его опыт в данной области превышает опыт хирурга общей практики, который в своей ежедневной работе редко оперирует и консультирует пациентов с диагностированным раком щитовидной железы.

Общая информация об узлах щитовидной железы

Узлы щитовидной железы чрезвычайно распространены среди населения Земли. Чаще всего узлы доброкачественные. У взрослых злокачественные только 5 % от всех узлов щитовидной железы, у детей рак щитовидной железы выявляют среди 20–30 % узлов. Согласно статистике, узлы выявляют у каждой второй женщины старше 50 лет, а в ходе УЗИ щитовидной железы узлы могут быть выявлены у более чем 60 % пожилых людей. При этом чаще всего узлы щитовидной железы не вызывают болей или дискомфортных ощущений. Как правило, узлы более 3 см видны глазу или могут быть прощупаны руками самостоятельно или специалистом. В последнее время, с распространением ультразвуковой техники, стали чаще находить узлы малых размеров — до 5 мм.

Перечислим несколько возможных симптомов, которые могут появиться при узлах в щитовидной железе:

- образование уплотнения в области шеи на передней её поверхности, которое, как правило, безболезненное;
- затруднение при глотании твердой пи-

щи, обычно при большом узле (например, 5 и более см);

— затруднение при дыхании (важно не путать с одышкой, которая может быть при заболеваниях сердца и легких);

— изменение голоса, когда появляется хрипота, которая не проходит с течением времени (важно не спутать возникновение хриплого голоса в связи с воспалительными заболеваниями гортани);

Очень часто пациенты жалуются на боли в области передней поверхности шеи, чаще всего эти ощущения не связаны с узлами в щитовидной железе. Обычно такие боли являются следствием обострения шейного остеохондроза или воспалительных заболеваний в трахее или гортани.

Если у вас или ваших родственников появилось уплотнение в области щитовидной железы, не стоит ждать и заниматься самолечением, важно в кратчайшие сроки попасть на прием к хирургу-эндокринологу.

Диагностика узлов и рака щитовидной железы



▲ Самоконтроль узлов щитовидной железы

Самоконтроль

Нередко пациенты самостоятельно обнаруживают у себя на шее уплотнение, после чего уже обращаются к специалистам. В домашних условиях можно следующим способом проверить, есть ли узлы в щитовидной железе. Возьмите зеркало и стакан воды. Держите зеркало так, чтобы было видно шею. Приподняв подбородок кверху, выпейте глоток воды, и в этот момент проследите в зеркале за передней поверхностью шеи. Если вы увидите движущееся снизу вверх округлое образование, скорее всего, у вас узел в щитовидной железе. Отмечу, что с помощью данного метода невозможно увидеть мелкие узлы.

Врачебный осмотр

Специалист пальпирует (от латинского *palpatio* — ощупывание) щитовидную железу, оценивая ее плотность и размеры. При обнаружении узла в щитовидной железе, может оценить его размеры, плотность, подвижность отно-

сительно окружающих тканей. Как правило, при раке щитовидной железы узел плотный при пальпации, и может не смещаться относительно окружающих тканей.

УЗИ щитовидной железы

Наиболее точным методом диагностики узлов щитовидной железы является ультразвуковое исследование. С помощью УЗИ-датчика можно выявить мельчайшие изменения в структуре щитовидной железы. УЗИ щитовидной железы — безопасное исследование, которое можно проводить даже беременным женщинам.

При выполнении УЗИ щитовидной железы должны быть получены основные сведения:

- размер правой и левой долей щитовидной железы в трех измерениях (ширина, высота, глубина);
- структура ткани щитовидной железы;
- данные об объеме каждой доли щитовидной железы и общем объеме щитовидной железы.

Следует отметить, что нет нижней границы нормы, есть только верхняя граница. У женщин объем щитовидной железы не должен превышать 18 мл, у мужчин — 25 мл.

Помимо описания щитовидной железы, важным этапом является описание лимфати-

ческих узлов шеи. При выявлении узлов в щитовидной железе должны быть описаны следующие их параметры:

- размер узла в трех измерениях (ширина, высота, глубина);
- точное расположение узла в щитовидной железе;
- интенсивность кровотока в узле;
- наличие ободка (чаще всего его называют «ободок Halo»).

Важно иметь в виду, что очень часто пациентов запугивают врачи УЗИ-диагностики словами: «узел не нравится», «сильный кровоток», «неоднородный» и т. д. Однако точно определить, является ли узел злокачественным, можно только по результатам тонкоигольной биопсии. Без биопсии, только по УЗИ, нельзя ставить диагноз «рак щитовидной железы». Говорить пациенту о наличии рака щитовидной железы только по результату УЗИ — некорректно.

Тонкоигольная аспирационная биопсия узлов щитовидной железы (ТАБ)

Существует международное правило: при обнаружении узла в щитовидной железе, размер которого 10 мм или более, проводят биопсию. Биопсия узлов щитовидной железы — безопасное исследование, которое зани-

мает несколько минут и не требует специальной подготовки (диеты, приема препаратов).

Для выполнения данного обследования используют тонкую иглу, поэтому ни анестезия, ни наркоз не требуются. Биопсию узлов щитовидной железы проводят только под контролем УЗИ. Биопсия дает ответ на основной вопрос: доброкачественный или злокачественный данный узел.

Исследование гормонов щитовидной железы

В подавляющем количестве случаев злокачественные опухоли щитовидной железы не сопровождаются гормональными нарушениями и содержание тироксина в крови остается в пределах нормы. Исключение составляет медуллярный рак. Эта опухоль возникает не из фолликулярных, а из парафолликулярных С-клеток, которые вырабатывают кальцитонин. Если по данным УЗИ в щитовидной железе есть узел и уровень кальцитонина в крови высокий (более 100 пг/мл), можно с высокой степенью вероятности говорить о наличии у пациента медуллярной карциномы.

При получении результатов анализов лучше обратиться на прием к специалисту, который подробно разъяснит вам все имеющиеся отклонения от нормы и изменения.

Компьютерная томография щитовидной железы

Компьютерная томография относится к лучевым методам исследования и без крайней необходимости ее делать не стоит. Показанием к назначению компьютерной томографии щитовидной железы является загрудинное расположение узлов. Когда важно оценить, как низко спускаются узлы загрудинно и насколько они сдавливают трахею и пищевод.

При выявлении рака щитовидной железы, для исключения наличия метастазов (в легкие, печень, кости), рекомендуют выполнить компьютерную томографию грудной клетки и брюшной полости.

Сцинтиграфия щитовидной железы

Сцинтиграфия щитовидной железы может быть рекомендована пациентам с избытком гормонов (низкий ТТГ, высокий свТ3 или свТ4) и наличием узлов, но не для выявления рака щитовидной железы. Для выявления злокачественного узла в щитовидной железе сцинтиграфию не используют.

Исследование генных мутаций

В настоящее время все больше и больше работ посвящается исследованию определен-

ных генных мутаций, которые связаны с различными видами рака щитовидной железы. В клинической практике широко используют исследование на мутацию в протоонкогене RET при медуллярной карциноме.

Мутации в генах BRAF, KRAS и других помогут в ближайшее время выявлять среди фолликулярных опухолей (цитологическое заключение неопределенной злокачественности) истинно раки. Совместно с врачами-генетиками мы сможем отобрать пациентов, которым не требуется операция на щитовидной железе. Выявление определенных мутаций у пациентов с диагностированным раком щитовидной железы позволит строить более точный прогноз в отношении агрессивности процесса.

Стадии рака щитовидной железы и группы риска

При выявлении рака щитовидной железы важно обсудить с врачом стадию рака и группу риска. Эти факторы определяют дальнейшую тактику лечения и наблюдения. Существует четыре стадии рака щитовидной железы: I, II, III и IV. Стадия рака определяется размером первичной опухоли, типом рака щитовидной железы, распространённостью за пределы щитовидной железы и возрастом пациента. Первая и вторая стадии рака относятся к группе низкого риска с хорошим прогнозом выздоровления. Третья и четвертая стадии — к группе среднего и высокого риска с худшим прогнозом выздоровления.

Для пациентов с дифференцированным раком щитовидной железы в возрасте до 45 лет существует только две стадии — первая и вторая. Различие между первой и второй стадией только в наличии отдаленных метастазов рака щитовидной железы (в легкие, кости). Для пациентов старше 45 лет выделяют третью и четвертую стадии.

Пациенты младше 45 лет:

I стадия — опухоль любого размера, при

этом она может прорасти в окружающие ткани и в лимфоузлы, но нет отдаленных метастазов.

II стадия — опухоль любого размера, есть отдаленные метастазы (в легкие, кости).

Пациенты 45 лет и старше.

III стадия — опухоль любого размера, есть распространение за пределы щитовидной железы в мышцы, лимфоузлы, однако нет отдаленных метастазов. Либо опухоль в диаметре 4 см и более.

IV стадия — опухоль любого размера, есть отдаленные метастазы в легкие, кости.

При выявлении анапластической карциномы в подавляющем количестве случаев представляют стадию IV.

Также выделяют основные группы риска для пациентов с диагностированным раком щитовидной железы. Под группой риска подразумевают вероятность прогрессирования и возобновления опухолевого процесса после хирургического лечения.

Низкий риск — опухоль небольшого размера до 3 см, не прорастает капсулу щитовидной железы и окружающие ткани (сосуды, мышцы), отсутствуют местные (на шее) и отдаленные метастазы.

Средний риск — опухоль более 3 см в диаметре, прорастает капсулу щитовидной железы, распространяется в соседние ткани (как правило, в короткие мышцы шеи) и в лимфоузлы шеи.

Высокий риск — рак щитовидной железы агрессивно растет с распространением за пределы щитовидной железы в другие органы (легкие, кости, печень).

При определении стадии и степени риска ваш лечащий врач спланирует лечение и последующее наблюдение.

Классификация рака щитовидной железы по TNM

Существует большое количество различных международным систем классификации рака щитовидной железы, однако самой актуальной и наиболее распространенной является международная классификация TNM. Где:

T (tumor — опухоль) — размер опухоли.

N (nodules — лимфоузлы) — информация о наличии поражения лимфоузлов шеи.

M (metastasis — метастазы) — данные о наличии метастазов (например, если нет метастазов, то пишут M0, если есть отдаленные метастазы, то пишут M1).

Использование TNM-классификации рака щитовидной железы помогает оценить уровень распространения процесса и планировать дальнейшее лечение. Очень часто в практике я встречаюсь с неполными выписками из историй болезни, когда написано только «рак щитовидной железы, папиллярный». К сожалению, по такому заключению сложно строить прогнозы и рекомендовать соответствующее лечение.

При выполнении операции на щитовидной железе, после получения данных гистологического исследования, ваш врач должен написать полное заключение, включая TNM-классификацию, и указать стадию заболевания.

Примеры: стадии и степени риска у пациентов с диагностированным раком щитовидной железы:

Пример 1

Девушка 24 лет с диагнозом «папиллярный рак щитовидной железы».

Размер опухоли: 1 см.

Лимфатические узлы: из 10 удалённых лимфоузлов шеи 6 поражены (боковые лимфоузлы шеи).

Отдаленные метастазы: нет.

По TNM: pT1N1bM0.

Стадия: I.

Прогноз: хороший.

Пример 2

Мужчина 52 лет с диагнозом «папиллярный рак щитовидной железы».

Размер опухоли: 2,5 см.

Лимфатические узлы: из 6 удалённых лимфоузлов шеи 5 поражены (боковые лимфоузлы шеи).

Отдаленные метастазы: по данным компьютерной томографии в легких множественные очаги до 5 мм, по данным сканирования после радиоiodтерапии подтверждены метастазы папиллярной карциномы.

По TNM: pT2N1bM1 (pulm).

Стадия: IV.

Прогноз: плохой.

Пример 3

Женщина 55 лет с диагнозом «анапластический рак щитовидной железы».

Размер опухоли: 3 см с прорастанием в трахею, крупные сосуды шеи.

Лимфатические узлы: поражены лимфоузлы шеи боковой клетки со стороны опухоли.

Отдаленные метастазы: нет данных.

По TNM: pT4N1bM0.

Стадия: IV.

Прогноз: очень плохой.

Лечение рака щитовидной железы — общая информация



При планировании лечения рака щитовидной железы важным этапом является выбор лечебного учреждения и хирурга-эндокринолога. Операции на щитовидной железе рекомендуют проводить в специализированных центрах у хирургов-эндокринологов с большим опытом выполнения подобных вмешательств. Большое количество операций — залог того, что хирургическая техника, инструментарий, методы предоперационной подготовки и послеоперационного ухода находятся на высочайшем уровне. В специализированных эндокринных центрах после операции на щитовидной железе пациенты могут быть выписаны через 1-2 дня. Зарубежные специалисты, в частности американские хирурги, рекомендуют пациентам обращаться к тем хирургам, которые оперируют щитовидную железу не менее 50-100 раз в год.

Основные методы лечения рака щитовидной железы:

Хирургическое лечение. В подавляющем количестве случаев рак щитовидной железы начинают лечить хирургически. Основная

цель хирургического лечения — удаление опухоли и предотвращение рецидива рака щитовидной железы.

Лечение радиоактивным йодом. Его назначают после операции тем пациентам, у которых выявлена агрессивная форма рака с распространением за пределы щитовидной железы.

Заместительная гормональная терапия. Прием препаратов восполняет уровень гормонов щитовидной железы после операции.

Дистанционная лучевая терапия и химиотерапия. Их рекомендуют тем пациентам, которым невозможно полностью удалить рак щитовидной железы. Цель лучевой и химиотерапии — сдержать рост опухоли.

Таргетная терапия — современное направление в лекарственном лечении злокачественных опухолей, целью которой является прицельное и более эффективное воздействие на определенные молекулы в опухолевых клетках. Таргетная терапия рака щитовидной железе используется у пациентов с отдаленными метастазами, клетки которых не чувствительны к радиоiodтерапии. Основой эффект препаратов таргетной терапии — сдерживание и уменьшение опухолевого процесса.

Хирургическое лечение дифференцированного рака щитовидной железы



При выявлении рака щитовидной железы проводится тиреоидэктомия (полное удаление щитовидной железы) или частичное удаление щитовидной железы. Решение об объеме операции принимает хирург-эндокринолог, в каждой ситуации индивидуально.

Во время операции хирург-эндокринолог оценивает состояние окружающих тканей по отношению к опухоли, смотрит, есть ли прорастание в мышцы шеи, лимфоузлы и трахею. При выявлении распространения рака за пределы щитовидной железы необходимо максимально удалить пораженные ткани. Всем пациентам с выявленным раком щитовидной железы перед операцией должно быть выполнено УЗИ лимфоузлов шеи. При выявлении подозрительных лимфатических узлов хирург-эндокринолог может выполнить их биопсию. Если по данным биопсии лимфатический узел поражен раком щитовидной железы, потребуется выполнение лимфодиссекции. Вопрос о необходимости профилактической (когда нет убедительным данных о поражении лимфоузлов) лимфодиссекции центральной

зоны (VI уровень шеи) в настоящее время остается открытым.

Лечение медуллярной карциномы щитовидной железы

При выявлении медуллярной карциномы следует планировать лечение только в специализированном центре. Необходимый объем операции при таком диагнозе — тиреоидэктомия с центральной лимфодиссекцией шеи (VI уровень шеи). При выявлении метастазов в боковые лимфоузлы шеи выполняют боковую лимфодиссекцию шеи (II, III и IV уровни).

До выполнения операции по поводу медуллярной карциномы важно выполнить обследование надпочечников, так как в некоторых случаях опухоль в щитовидной железе сочетается с объемным образованием в надпочечнике. Также всем пациентам с медуллярной карциномой необходимо провести генетический анализ на мутацию в RET протоонкогене.

Лечение анапластической карциномы щитовидной железы

Хирургическое лечение анапластической карциномы возможно только при раннем выявлении опухоли. По статистике, при выявлении анапластической карциномы у 50 % пациентов уже есть отдаленные метастазы в

легкие или кости, поэтому хирургическое лечение малоэффективно в связи с распространенностью процесса. Для снижения скорости роста анапластической карциномы используют лучевую терапию и химиотерапию.

Одной из основных задач лечения анапластической карциномы является поддержание жизненно важных процессов — дыхания и нормального питания. К сожалению, в настоящее время прогнозы при лечении анапластической карциномы неутешительны.

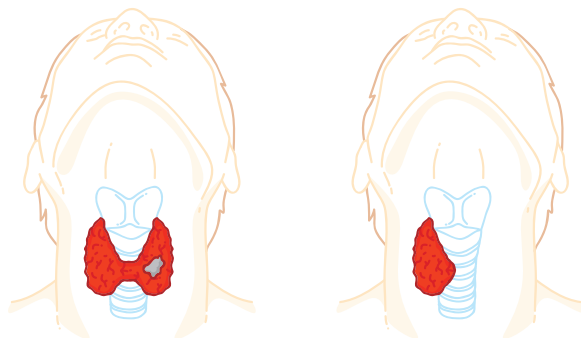
Объем хирургического лечения рака щитовидной железы

Одним из самых важных этапов лечения рака щитовидной железы является хирургический. Задача хирурга-эндокринолога — удалить опухоль щитовидной железы в максимальном объеме.

Существует несколько вариантов хирургических операций на щитовидной железе:

Гемитиреоидэктомия («геми» — половина, «тиреоид» — щитовидная железа, «эктомия» — удаление) — удаление половины (одной доли) щитовидной железы.

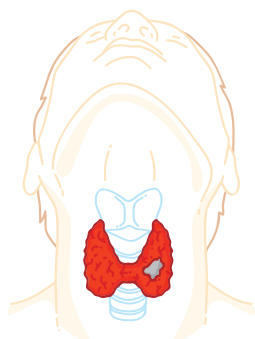
Удаление половины (одной доли) щитовидной железы



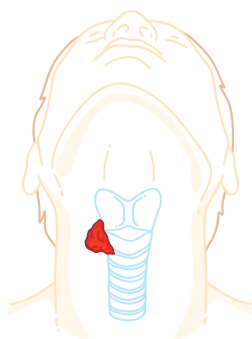
До операции

После операции

Субтотальная резекция щитовидной железы («суб» — частичное удаление органа, «резекция» — удаление) — при выполнении операции на щитовидной железе хирург может принять решение о том, чтобы оставить часть щитовидной, и тогда такую операцию называют субтотальной резекцией.



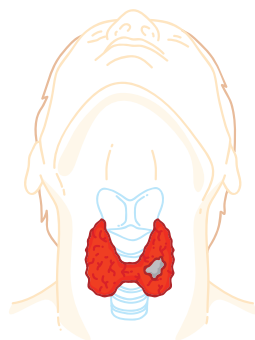
До операции



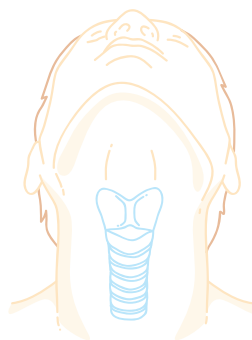
После операции

Частичное удаление щитовидной железы

Тиреоидэктомия («тиреоид» — щитовидная железа, «эктомия» — удаление) — полное удаление ткани щитовидной железы.



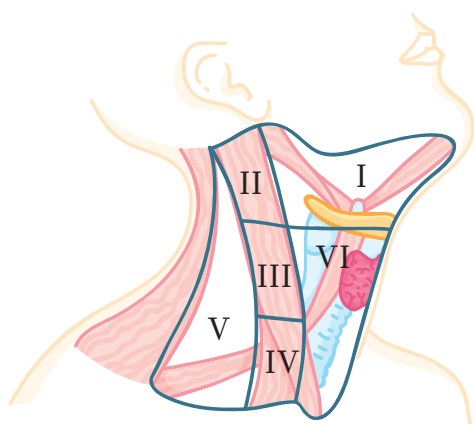
До операции



После операции

Полное удаление щитовидной железы

Расположение лимфатических узлов на шее по зонам



Лимфодиссекция — онкологический термин, который обозначает хирургическое удаление лимфоузлов и жировой клетчатки в определённой анатомической зоне. На шее различают 6 лимфатических зон. В зависимости от зоны, куда распространился рак щитовидной железы, хирург-эндокринолог планирует выполнение лимфодиссекции.

В настоящее время в России, странах Европы и США при выявлении рака щитовидной железы чаще выполняют полное удаление щитовидной железы. Категорически неприемлемо удаление только узла, в котором выявляют опухоль.

Гемитиреоидэктомия — преимущества и недостатки при лечении рака щитовидной железы

Преимущества

К основным преимуществам гемитиреоидэктомии, в сравнении с тиреоидэктомией, относят меньший риск возникновения послеоперационных осложнений. В связи с тем, что вероятность травматизации паращитовидной

железы с другой стороны (где не удаляют долю щитовидной железы) будет меньше, опасность снижения уровня кальция и паратгормона (гипопаратиреоз) практически равна нулю.

Недостатки

Примерно в 30 % случаев рак щитовидной железы поражает обе доли, имеет место так называемая мультифокальность («мульти» — много, «фокус» — участки опухоли). Таким образом, при удалении одной доли, в которой находится рак щитовидной железы, существует вероятность, что в оставшейся доле может возникнуть такая же опухоль. Диагностировать опухоль во второй доле не всегда можно даже по УЗИ.

После гемитиреоидэктомии на шее остается вторая доля щитовидной железы, в такой ситуации невозможно провести лечение радиоактивным йодом и точно узнать, есть ли отдаленные метастазы. Например, у пациента удалена правая доля щитовидной железы, где был рак. Представим, что у него есть метастаз опухоли в легкие. Если даже и выполнить лечение радиоактивным йодом, весь йод накопится в оставшейся доле и не попадет в область метастазов в легкие.

Если оставить одну долю щитовидной железы, в послеоперационном периоде невозможно контролировать уровень тиреоглобули-

на. Как было сказано ранее, тиреоглобулин — белок, который вырабатывают только клетки щитовидной железы или клетки опухоли из щитовидной железы (папиллярная, фолликулярная карцинома). Тиреоглобулин служит основным показателем рецидива дифференцированного рака щитовидной железы (папиллярная, фолликулярная карцинома). Если выполнена гемитиреоидэктомия по поводу рака щитовидной железы и пациент решил проверить уровень тиреоглобулина для выявления возможных метастазов, полученный результат будет мало полезен. Будет непонятно, откуда в крови тиреоглобулин — из оставшейся доли щитовидной железы или метастаза рака в легкие.

*Тиреоидэктомия — преимущества
и недостатки при лечении рака
щитовидной железы*

Преимущества

При удалении всей ткани щитовидной железы исключается местный рецидив опухоли. После полного удаления ткани щитовидной железы есть возможность проведения радиоiodтерапии. Также после проведения тиреоидэктомии, в послеоперационном периоде, можно точно выяснить, есть ли метастазы, проверив уровень тиреоглобулина. В настоя-

щее время это самый точный анализ для определения прогрессирования дифференцированного рака щитовидной железы, после полного её удаления. Так, например, у пациента с выявленным раком щитовидной железы выполнена тиреоидэктомия. В послеоперационном периоде хирург-эндокринолог проводить контроль уровня тиреоглобулина, антител к тиреоглобулину и отмечает рост показателей. Повышение уровня данных показателей свидетельствует о рецидиве опухолевого процесса, что требует от специалиста дальнейших диагностических и лечебных мероприятий.

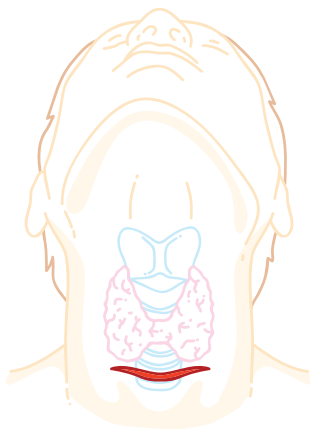
Недостатки

При полном удалении щитовидной железы пациенту требуется в течение всей жизни каждый день принимать L-тироксин. Риск двустороннего повреждения возвратных нервов и паращитовидных желез выше в сравнении с удалением половины щитовидной железы.

Традиционные и эндоскопические операции на щитовидной железе

Традиционные операции на щитовидной железе выполняют уже более 150 лет. При такой операции хирург производит разрез длиной 6–8 см на передней поверхности шеи (разрез Кохера). Далее делается рассечение подкожной жировой клетчатки, фасций шеи, следующим этапом хирург выделяет и пересекает сосуды, питающие щитовидную железу, визуализирует возвратные гортанные нервы и околощитовидные железы. После удаления щитовидной железы хирург зашивает операционную рану и в некоторых ситуациях оставляет дренаж (силиконовую трубку для оттока сукровичного отделяемого из операционной раны).

Длина шва
6–8 см



Основным недостатком традиционных операций на щитовидной железе является неудовлетворительный косметический результат и высокий уровень послеоперационной боли. Важно учесть, что подавляющее число пациентов, которых оперируют с диагнозом «рак щитовидной железы», — это женщины от 20

до 55 лет, для которых косметический результат операции порой стоит на первом месте.

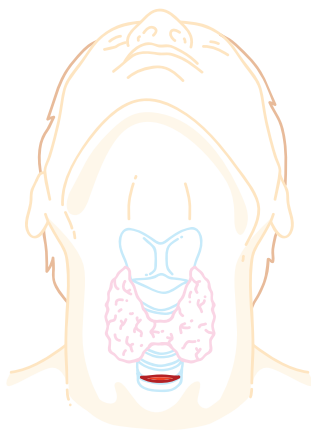
Эндоскопическая хирургия как отдельное направление появилась более 25 лет назад. Эндоскопическая техника оперирования подразумевает использование специального хирургического инструментария, видеокамеры и оптики. За счет использования эндоскопического инструментария можно улучшить косметический результат операции, а также снизить уровень послеоперационной боли. В 1997 году хирург Хушер (Huscher) впервые в мире выполнил эндоскопическое удаление правой доли щитовидной железы. В настоящее время, наряду с понятием «эндоскопическая хирургия», все шире начал использоваться синоним «малоинвазивная хирургия» (от лат. *invasio* — вмешательство). Малоинвазивная хирургия щитовидной железы стала развиваться более 10 лет назад и в наши дни быстро совершенствуется. Профессор Паоло Микколи (Paolo Miccoli) одним из первых использовал малоинвазивную технику для удаления как одной доли, так и полностью всей щитовидной железы, а также удаления пораженных лимфоузлов шеи. Он начал широко применять малоинвазивные вмешательства и при раке щитовидной железы. Вид эндоскопических операций, предложенный итальянским про-

фессором, получил название «видеоассистированные операции на щитовидной железе».

Видеоассистированные операции на щитовидной железе

Видеоассистированные операции позволяют удалить долю или всю щитовидную железу через кожный разрез длиной 1,5–2 см.

Длина шва
1,5-2 см



Основные преимущества видеоассистированных операций на щитовидной железе следующие:

- минимальная травматизация окружающих щитовидную железу тканей, что приводит к более быстрой реабилитации пациентов, снижению интенсивности болевых ощущений в послеоперационном периоде, уменьшению потребности в обезболивающих средствах, сокращению сроков стационарного лечения пациентов и времени нетрудоспособности;
- улучшение косметического результата операции (как уже было отмечено выше, следует учитывать, что 85% операций на щитовидной железе делают женщинам), связанного с малой длиной кожного разреза;
- за счет использования оптики достигается лучшая визуализация таких структур,

как возвратные гортанные нервы и паращитовидные железы, что снижает опасность их травматизации;

— использование современных методов пересечения сосудов и отказ от использования хирургических ниток уменьшает вероятность развития реакции на имплантированный в ткани пациента шовный материал;

— за счет современных электрохирургических аппаратов при видеоассистированных операциях не используют дренаж.

К недостаткам видеоассистированных операций на щитовидной железе можно отнести то, что они более сложны в техническом плане, чем операции, проводимые по традиционной методике. Технические трудности обусловлены необходимостью проведения манипуляций в условиях небольшого пространства и ограниченной видимости. Эндоскопический контроль требует от оператора и ассистентов значительного опыта, поскольку изображение на экране монитора является двухмерным.

Критериями отбора пациентов для выполнения видеоассистированных операций являются объем щитовидной железы (не более 25 мл), размер узлового образования (не более 30 мм) и отсутствие аутоиммунного тиреоидита (воспаления ткани щитовидной железы). В случае планирования видеоассистированной

операции при раке щитовидной железы важно исключить прорастание опухоли в окружающие мышцы и лимфатические узлы, что может усложнить выполнение данного вида хирургического вмешательства.

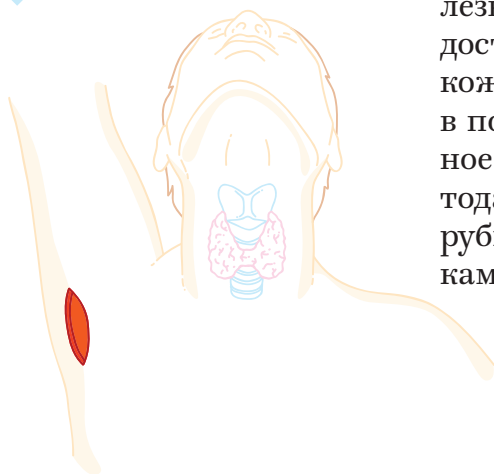
В настоящее время видеоассистированные операции на щитовидной железе выполняют только в нескольких хирургических центрах России. Северо-Западный эндокринологический центр обладает наибольшим опытом выполнения видеоассистированных операций на щитовидной железе, в том числе и при злокачественных опухолях.

Удаление щитовидной железы из подмышечного доступа (аксиллярный доступ)

С развитием современной эндоскопической техники стало возможным делать кожный разрез вне зоны шеи. Одним из таких вариантов является удаление щитовидной железы

с помощью подмышечного доступа, когда основной разрез кожи располагается не на шее, а в подмышечной области. Основное преимущество данного метода заключается в отсутствии рубца на шее. Однако недостатками такой методики является

Длина шва
5-8 см



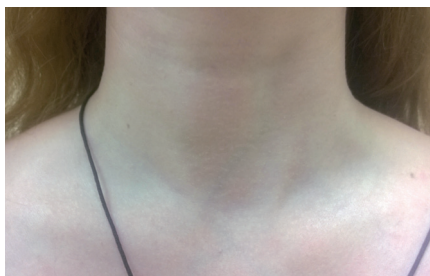
увеличение времени операции и возможное возникновение подкожных гематом в области грудной клетки.

Критерии отбора пациентов для удаления щитовидной железы через подмышечный доступ те же, что и для видеоассистированных операций. Общий объем железы не более 25 мл, размер узла до 30 мм и отсутствие распространения злокачественного процесса за пределы щитовидной железы.

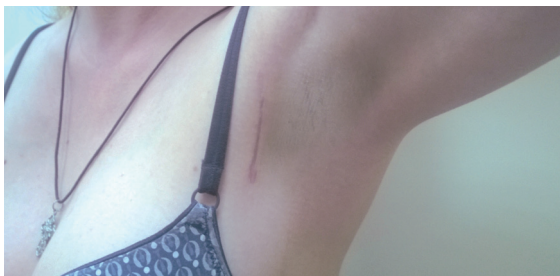В Северо-Западном региональном эндокринологическом центре с 2014 года успешно выполняют операции на щитовидной железе без рубца на шее с использованием подмышечного доступа.

На фотографиях показан клинический пример удаления опухоли щитовидной железы с использованием эндоскопической техники из подмышечного доступа.

Пациентке удалена левая доля щитовидной железы. Рубца на шее нет. В левой подмышечной области имеется тоненькая полоска в виде аккуратного рубца (со дня операции прошло 2 недели).



▲ Рубца на шее нет



▲ Рубец в подмышечной области

Осложнения в хирургии щитовидной железы

Эндокринная хирургия, как и любая другая хирургия, сопряжена с риском возникновения послеоперационных осложнений. Послеоперационные осложнения можно поделить на две группы.

Общехирургические осложнения

Кровотечение. Развитие кровотечения после оперативного вмешательства, которое требует повторной операции, встречается нечасто, примерно в 0,3–1 % среди всех операций на щитовидной железе. Если в первые 12 часов кровотечение не возникло, вероятность его развития в более позднем периоде крайне низкая.

Гематома. Иногда после оперативного вмешательства возникает гематома в области послеоперационной раны. Гематома может быть глубокой, когда она располагается в ложе удаленной щитовидной железы под мышцами шеи, а может быть поверхностной и находиться под кожей. Чаще всего гематомы не требуют специального лечения, и в течение нескольких дней или недель проходят.

Воспаление послеоперационной раны.

Воспаление послеоперационной раны — крайне редкое осложнение. Кроме того, оно хорошо лечится при помощи антибиотиков и специальной обработки раны.

Специфические осложнения, характерные для хирургии щитовидной железы

Повреждение возвратного гортанного нерва. Позади щитовидной железы проходят возвратные нервы (правый и левый), которые проводят электрический импульс к голосовым складкам в гортань. При нарушении проведения нервного импульса складки могут хуже выполнять свою функцию и голос у пациента становится тихим и хриплым. Во время операции на щитовидной железе хирург должен увидеть возвратные нервы и аккуратно удалить щитовидную железу без их повреждения. В редких ситуациях рак щитовидной железы прорастает в один из возвратных гортанных нервов, вследствие чего возникает высокий риск изменения голоса в послеоперационном периоде.

В специализированных центрах хирургии-эндокринологи используют особый инструментарий и хирургическую технику для визуализации возвратных нервов (нейромонитор, увеличивающую оптику).

Чаще всего изменение голоса носит вре-

менный характер и проходит с течением времени. Постоянное изменение голоса возникает не более чем в 1–2 % случаев среди всех операций на щитовидной железе, при условии выполнения ее в специализированном центре, где хирург-эндокринолог проводит более 100–150 операций по поводу рака щитовидной железы в год.

Одним из обязательных видов обследования пациентов с выявленным раком щитовидной железы является исследование голосовых складок до и после операции (ларингоскопия или УЗИ гортани). При возникновении изменения голоса пациент должен быть направлен к отоларингологу, который планирует дальнейшее лечение и реабилитацию.

Гипопаратиреоз. Термин «гипопаратиреоз» обозначает снижение функции околощитовидных желез, которые также называют паращитовидными железами. Околощитовидные железы получили название в связи со своим расположением на шее: они находятся, как правило, позади (около) щитовидной железы. Две околощитовидные железы находятся у правой доли, другие две — у левой доли щитовидной железы. У большинства людей четыре околощитовидные железы, по размеру в норме они не превышают 3–5 мм. Основная функция околощитовидных желез — регулирование уровня кальция в крови.

После операции на щитовидной железе околощитовидные железы могут хуже выполнять свою основную функцию, что ведет к снижению уровня кальция. В результате полного удаления щитовидной железы почти у 20–30 % пациентов возникает временное снижение уровня кальция в крови, что может вызывать ощущение мурашек в области лица и рук. При значительном снижении уровня кальция могут возникнуть судороги и проблемы с дыханием. В такой ситуации пациенту назначают препараты кальция и витамина D, и в течение нескольких недель уровень кальция в крови нормализуется. Только в 1–2 % случаев требуется постоянное лечение препаратами в связи со снижением уровня кальция. В специализированных эндокринологических центрах хирурги используют специальную увеличивающую оптику, которая позволяет снизить риск повреждения паращитовидных желез.

Всем пациентам, которым выполнено полное удаление щитовидной железы, должен быть сделан анализ крови на уровень ионизированного кальция и паратгормона. Контроль анализов проводят через несколько часов после операции или на следующий день. К сожалению, не во всех клиниках есть возможность определить данные показатели.

Как снизить риск возникновения осложнений при операциях на щитовидной железе

Операции по поводу рака щитовидной железы следует планировать только в специализированных эндокринологических центрах, где есть большой опыт хирургического лечения данной патологии, а также все технические возможности для безопасного проведения операций.

Подготовка к операции на щитовидной железе и послеоперационный период

После выбора медицинского учреждения и специалиста важно правильно подготовиться к операции. Перед операцией потребуется выполнить ряд клинических и инструментальных исследований, о которых вам расскажет врач клиники, где планируется лечение.

подавляющее количество операций на щитовидной железе относят к плановым, когда нет срочности в операции. В такой ситуации важно подготовить пациента к операции как можно тщательнее. Если есть обострение хронических заболеваний, высокое давление, эрозии в желудке или язва, низкий уровень гемоглобина и другие патологические состояния, врач-терапевт должен назначить соответствующее лечение, и ко дню операции пациент должен быть полностью готов.

Всем пациентам оперирующим хирургом должно быть выполнено УЗИ щитовидной железы. Только хирург-эндокринолог в полной мере может оценить картину УЗИ, будучи хирургом и УЗИ специалистом в од-

ном лице. Очень часто врачи УЗИ диагностики либо не замечают некоторых особенностей опухоли щитовидной железы, либо приводят информацию, которая не соответствует действительности. Хирург-эндокринолог должен перед операцией увидеть, где располагается опухоль, оценить ее размер, состояние лимфатических узлов шеи (лимфоузлов центральной группы, боковых лимфоузлов шеи — верхнеяремных, среднеяремных и нижнеяремных).

Перед операцией хирург-эндокринолог должен ответить на все интересующие вас вопросы, подробно рассказать о планируемом объеме операции и возможных осложнениях. Уточните у хирурга-эндокринолога, какого размера будет шов после операции и где именно он будет располагаться. Обсудите возможность выполнения операции с маленьким швом.

Послеоперационный период

Как правило, в специализированных центрах после выполнения операции по поводу рака щитовидной железы пациент может быть выписан уже на следующий день. После операции ваш доктор расскажет вам, как прошла операция, какие были особенности и какой

окончательный объем операции выполнен.

Если был использован кожный клей, объяснить, что с ним можно принимать душ и ванну, что он самостоятельно сойдет с кожи через 1,5–2 недели. Если была использована косметическая нить, нужно договориться с доктором о визите для ее снятия через 5–7 дней. Узнайте у своего врача о послеоперационном режиме, физических нагрузках и диете.

При выписке из клиники ваш доктор назначит заместительную терапию с учетом вашего веса и возраста. Единственный препарат, который назначают во всем мире после удаления щитовидной железы — это L-тироксин. Обсудите с врачом, как правильно принимать L-тироксин, уточните, когда необходимо контролировать гормоны и при необходимости скорректировать дозировку препарата. Если после операции произошло снижение уровня кальция и паратгормона, ваш доктор объяснит, какую дозу кальция и витамина D вам следует принимать. При возникновении нарушений с голосом ваш доктор также расскажет, какие препараты нужно принимать, при необходимости направит к отоларингологу для лечения и наблюдения.

Обязательно обсудите вопрос о сроках готовности гистологического препарата удаленной щитовидной железы. Срок готовности

гистологического препарата составляет от 2 до 5 дней. При получении окончательного гистологического заключения хирург-эндокринолог может сформулировать стадию и степень риска, с учетом полученной информации решить вопрос о необходимости в проведении дополнительного лечения рака щитовидной железы — терапии радиоактивным йодом.

Лечение рака щитовидной железы радиоактивным йодом

Лечение рака щитовидной железы радиоактивным йодом

В этой главе я бы хотел осветить только основные понятия, которые связаны с радиоактивным йодом и лечением рака щитовидной железы. Эта глава не может в полном объеме ответить на все возникающие вопросы у пациента, которому предстоит пройти лечение радиоактивным йодом по поводу рака щитовидной железы. Однако после ее прочтения должно появиться понимание, для чего используют радиоактивный йод и в каком случае есть показания к его назначению.

Что такое йод

Йод — это химическое вещество, которое было открыто еще в 1811 году французским химиком Бернаром Куртуа при смешивании золы морских водорослей и серной кислоты. Через пару лет его соотечественник, химик Гей-Люссак, более детально изучил полученное вещество и предложил название «йод». В переводе с греческого «йод» означает «фиолетовый», в связи с появлением фиолетового цвета при его горении.

Йод и щитовидная железа

Основная функция щитовидной железы — это выработка гормона тироксина. Тироксин является очень важным гормоном в нашем организме, участвуя во всех обменных процессах, поддерживая работу мышц, головного мозга и всех внутренних органов. Тироксин можно сравнить с топливом для организма, как бензин для машины.

Тироксин образуется в клетках щитовидной железы при участии йода и аминокислоты тирозина. В молекуле тироксина находится четыре атома йода. Особенность клеток щитовидной железы заключается в том, что у них есть способность захватывать йод из кровотока и переносить его внутрь фолликула (структурная единица щитовидной железы). Уже внутри фолликула под действием специальных ферментов из аминокислоты тирозина и четырех атомов йода образуется тироксин. На способности клеток щитовидной железы захватывать йод основано лечение радиоактивным йодом.

Что такое радиоактивный йод

У каждого химического элемента есть один или более изотопов, ядра которых нестабильны и при радиоактивном распаде образуют электромагнитное излучение, которое

может быть альфа, бета или гамма. Изотопами называют химические элементы, которые имеют одинаковое количество протонов, но разное количество нейтронов, при этом изотопы отличаются друг от друга по физическим свойствам. Известно 37 изотопов йода. Стабильным является I-127, а наиболее часто используемые в медицине изотопы радиоактивного йода — I-131, I-123, I-124.

Йод принято обозначать буквой I. При обозначении изотопа рядом с буквой I указывают количество протонов и нейтронов в его атоме. Важно отметить, что количество протонов в атоме йода постоянно — их всегда 53. Если речь идет об изотопе радиоактивного йода 131 (I-131), это значит, что в составе его атома 53 протона и 78 нейтронов (их сумма равна 131, что и указывается в цифровой части обозначения изотопа). Если йод 123, то в его атоме также 53 протона, но уже 70 нейтронов и т. д. Именно количество нейтронов определяет свойства изотопа и, как результат, различное диагностическое и лечебное предназначение.

Важной характеристикой радиоактивного йода является период полураспада. Так, например, у I-131 этот период составляет 8 дней, у I-124 — 4 дня, а I-123 — 13 часов. Период полураспада — это тот период, за который

активность йода падает в два раза.

При распаде радиоактивного йода (I-131) образуется ксенон, бета-частицы и гамма-излучение.

*Принцип действия радиоактивного йода
при лечении рака щитовидной железы*

Лечение радиоактивным йодом следует назначать только тем пациентам, которым была полностью удалена щитовидная железа. Если удалена часть или половина щитовидной железы, лечение радиоактивным йодом бессмысленно.

Клетки щитовидной железы имеют свойство захватывать йод из крови. Важно отметить, что клетки рака щитовидной железы (папиллярный, фолликулярный) менее активно, но также могут захватывать йод. Клетки опухоли при попадании в них радиоактивного йода гибнут под воздействием бета-излучения. Проникающая способность бета-излучения — от 0,6 до 2 мм, что позволяет разрушить клетки, в которых произошло накопление йода, но при этом не происходит повреждения окружающих тканей.

Одной из задач лечения радиоактивным йодом является разрушение остаточной ткани щитовидной железы, которая есть даже после прекрасно выполненной операции. Нередко

хирург-эндокринолог может намеренно оставить небольшое количество здоровой ткани щитовидной железы как в области возвратного гортанного нерва (для сохранения голоса), так и в области околощитовидных желез (для их нормального функционирования). Таким образом, радиоактивный йод разрушает не только возможные метастазы рака, но и остаточную ткань щитовидной железы, что позволяет в послеоперационной периоде более точно контролировать уровень тиреоглобулина.

Гамма-излучение, которое образуется при распаде радиоактивного йода, свободно проникает через все ткани организма и может быть зафиксировано с помощью гамма-камеры. Гамма-излучение не несет в себе лечебный эффект, а используется для диагностики. Результат сканирования указывает, в какой части тела накопился радиоактивный йод, что может свидетельствовать о наличии метастазов рака щитовидной железы. Как правило, при сканировании всего тела после проведения радиойодтерапии, накопление препарата выявляется на передней поверхности, в месте, где была щитовидная железа. Также накопление йода происходит в слюнных железах, по ходу пищеварительного тракта и в мочевом пузыре. Иногда йод может накопиться в молочных железах, в которых в малых количе-

ствах есть рецепторы к йоду.

При сканировании всего тела важно проверить, нет ли отдаленных метастазов. Чаще всего метастазы выявляют в лимфатических узлах шеи и средостения, в легких и даже костях.

Показания к лечению радиоактивным йодом

Согласно международным и российским клиническим рекомендациям, среди пациентов с раком щитовидной железы выделяют три группы риска. В зависимости от группы риска хирург-эндокринолог определяет необходимость в назначении лечения радиоактивным йодом. Группа риска определяется вероятностью наличия отдаленных метастазов и прогрессирования опухолевого процесса.

Группа низкого риска. К группе низкого риска можно отнести пациентов с опухолью, размер которой не превышает 1–2 см и если она не выходит за пределы щитовидной железы. Нет метастазов в лимфоузлы шеи и другие органы. Пациентам группы низкого риска не назначают терапию радиоактивным йодом.

Группа среднего риска. К группе среднего риска относят пациентов с опухолью щитовидной железы более 2–3 см в диаметре, при прорастании капсулы железы и неблагоприятных

гистологических вариантах: при папиллярном раке — это столбчатоклеточный (Columnar-cell), высококлеточный (Tall-cell) или диффузно-склерозирующий (Diffuse Sclerosing); при фолликулярном раке — это широкоинвазивный или низкодифференцированный вариант рака. Пациентам данной группы, как правило, назначают терапию радиоактивным йодом. При этом дозировка может быть от 30 до 100 милликюри (мКи).

Группа высокого риска. К данной группе относят пациентов с агрессивным ростом рака щитовидной железы, когда имеется прорастание в окружающие ткани (мышцы, сосуды, трахею), лимфатические узлы шеи и есть отдаленные метастазы. Пациентам данной группы в обязательном порядке показано лечение радиоактивным йодом в дозе 100 мКи и более.

Подготовка к терапии радиоактивным йодом

Увеличение уровня ТТГ

ТТГ — это тиреотропный гормон, который вырабатывается в гипофизе и в норме регулирует работу щитовидной железы. Одним из важных свойств ТТГ является стимуляция роста клеток щитовидной железы. Известно, что ТТГ также стимулирует рост клеток опухоли щитовидной железы.

Важно отметить, что клетки рака щитовидной железы захватывают йод хуже, чем здоровые клетки щитовидной железы. Однако при высоком уровне ТТГ клетки опухоли щитовидной железы лучше захватывают радиоактивный йод, а значит и лучше разрушаются.

Для повышения уровня ТТГ используют две методики: отмену приема L-тироксина на четыре недели или введение рекомбинантного ТТГ (искусственно созданного препарата человеческого ТТГ).

Отмена приема тироксина

Для повышения уровня ТТГ перед лечением радиоактивным йодом пациентам отменяют прием тироксина на период от трех до четырех недель. При этом уровень ТТГ должен

стать выше 30 mU/l. На самом деле, чем выше ТТГ, тем лучше будут разрушаться клетки опухоли щитовидной железы.

Кроме стимуляции клеток рака щитовидной железы, отмена приема тироксина приводит, если так можно выразиться, к «голоданию» по йоду клеток опухоли. Ведь не надо забывать, что в тироксине есть четыре атома йода и при приеме таблетки клетки опухоли забирают на себя часть этого йода. Если в течение трех-четырёх недель в организм не поступает йод, то клетки опухоли, при попадании губительного для них радиоактивного йода, начинают его активно захватывать. Как было написано ранее, после попадания радиоактивного йода внутрь клетки, происходит её разрушение.

Основным недостатком отмены тироксина является возникновение гипотиреоза. Гипотиреоз — это недостаток гормонов щитовидной железы, который может сопровождаться различными симптомами. Важно отметить, что проявление гипотиреоза на фоне отмены тироксина перед проведением лечения радиоактивным йодом у всех пациентов проявляется по-разному. Есть пациенты, которые практически не чувствуют отмену тироксина, в то же время есть пациенты, которые уже через две недели после отмены препарата жалуются

на резко возникшую слабость, апатию и отечность лица или другие проявления гипотиреоза.

Проявления гипотиреоза:

Кожа: может быть сухой, бледной и холодной на ощупь.

Волосы: становятся ломкими и выпадают.

Желудочно-кишечный тракт: пациенты чувствуют снижение аппетита, вкуса, возможно появление запоров.

Дыхательная система: у некоторых пациентов может возникнуть слабость диафрагмы и, как результат, появляются нарушения дыхания (одышка, слабость дыхания).

Нервная система: ухудшение памяти и снижение внимания, появление головных болей, возможно развитие депрессивных состояний.

Сердечно-сосудистая система: пульс становится редким (брадикардия), может возникать мягкая артериальная гипертензия (повышение артериального давления), у некоторых пациентов может прогрессировать атеросклероз.

Кровотворная система: возможно возникновение легкой анемии (снижения уровня гемоглобина в крови), увеличение времени кровотечения при порезах и травмах.

Мышечная система: при гипотиреозе пациенты ощущают слабость в мышцах, физические нагрузки переносят тяжело.

Важно отметить, что после начала приема тироксина симптомы, возникшие на фоне гипотиреоза, проходят и при правильно подобранной дозировке не появляются вновь.

Применение рекомбинантного ТТГ

Рекомбинантный ТТГ — это ТТГ в виде фармакологического препарата для внутривенного введения, который синтезировали искусственно. Использование рекомбинантного ТТГ является вторым способом повышения уровня ТТГ в организме пациента перед проведением лечения радиоактивным йодом. К сожалению, в России рекомбинантный ТТГ не зарегистрирован, и не может быть официально использован для подготовки к проведению лечения радиоактивным йодом. Ближайшие страны, где можно официально получить рекомбинантный ТТГ, — это Украина, Эстония, Финляндия.

Диета с низким содержанием йода (безйодовая диета)

Всем пациентам при подготовке к лечению радиоактивным йодом назначают безйодовую диету. Идея безйодовой диеты состоит

в максимальном исключении из ежедневного рациона йодированной соли и продуктов, содержащих йод. Ежедневное поступление йода должно быть сведено к минимуму, не превышающему 50 микрограммов в день. Продолжительность диеты — от одной до трех недель до проведения терапии радиоактивным йодом и один-два дня после лечения.

*В чем состоит эффект «голодания»
и зачем нужна безйодовая диета*

Рекомендуя лечение радиоактивным йодом, врач-специалист понимает, что у пациента есть риск наличия метастазов рака щитовидной железы (в лимфоузлы шеи, легкие, печень, кости). Важно не забывать, что клетки рака щитовидной железы утратили свойства здоровых клеток, но в подавляющем своем количестве не утратили способность захватывать йод.

Представим пациента с метастазами рака щитовидной железы, например, в легкие. Пациент в течение одной-трех недель ограничивает себя в потреблении йода (обязательным этапом в подготовке к лечению йодом является отмена L-тироксина), при этом весь организм недополучает йод. Самое главное, что и клетки рака щитовидной железы, которые находятся в легких, также испытывают «голод» по йоду.

Наступает день получения дозы радиоактивного йода, при этом клетки рака щитовидной железы «не понимают», поступил в них радиоактивный йод или обычный. На фоне длительного «голодания» они с большей силой начинают захватывать радиоактивный йод из крови. Чем активнее клетки рака захватывают радиоактивный йод, тем разрушительней он на них действует. На фоне правильно выдержанной безйодовой диеты и отмены тироксина эффективность лечения радиоактивным йодом будет максимальной.

Ниже представлен краткий список продуктов, которые можно использовать в пищу при подготовке к лечению радиоактивным йодом, указаны продукты, которые можно употреблять в умеренных количествах и продукты, которые следует полностью исключить.

Следует исключить:

Йодированную соль, морскую соль, любые продукты с йодированной и морской солью.

Морепродукты: рыбу, моллюски, препараты с морскими водорослями, бурые водоросли.

Продукты, содержащие морские добавки: каррагинан (пищевая добавка E407), агар-агар, алгин, алгинат (пищевая добавка E405).

Молочные продукты: молоко, сыр, слив-

ки, йогурт, масло, мороженое, сухие порошкообразные сливки, казеин и другие молочные продукты.

Яйца целиком, яичные желтки и продукты, содержащие яйца. Яичные белки можно использовать в рационе.

Красный краситель №3 (эритрозин или E127). Допустим красный краситель №40 (E 129). Желательно исключать продукты и таблетки красного, оранжевого и коричневого цвета.

Шоколад и шоколадные конфеты (содержат молоко). Допустимо употребление темного шоколада и порошка какао.

Сою и соевые продукты, в том числе соевый соус, соевое молоко.

Некоторые бобы: красную фасоль, лимскую фасоль, пеструю фасоль.

Ревень и картофельную кожуру. Сам картофель есть можно.

Содержащие йод витамины и пищевые добавки.

Ограничить употребление:

Свежего мяса: курицы, говядины или телятины, свинины, баранины.

Круп и злаков.

Риса (в зависимости от страны производителя и региона, где был выращен рис, содержание йода может варьироваться).

Без ограничений:

Свежие фрукты и свежие соки.

Овощи, желательны сырые или свежеприготовленные без использования соли.

Несоленые орехи и несоленое ореховое масло.

Сахар, желе, мед, кленовый сироп.

Все растительные масла.

Газированные напитки (в том числе кола), пиво, вино, другие алкогольные напитки.

Проведение терапии радиоактивным йодом

После проведения подготовки — отмены L-тироксина (или введения рекомбинантного ТТГ) и безйодовой диеты — определяют необходимую дозу йода и приступают непосредственно к лечению.

Дозировку радиоактивного йода определяют специалисты радиологи. Существует несколько наиболее часто используемых доз радиоактивного йода: 30, 100 и 150 мКи (mCi). Выбор той или иной дозировки осуществляют в зависимости от распространенности и агрессивности рака щитовидной железы. Например, если опухоль проросла только в капсулу щитовидной железы, доза йода будет меньше, нежели если рак распространился в лимфоузлы шеи, легкие или кости.

После подбора дозы радиоактивного йода под контролем специалистов пациент принимает препарат. Радиоактивный йод может быть в двух формах: в виде капсулы или виде жидкости. Лечебный и диагностический эффект капсульной или жидкой формы принципиально не различается.

Важно отметить, что основными путями выведения радиоактивного йода из орга-

низма человека являются мочевыделительная система, желудочно-кишечный тракт, слюнные и потовые железы. Пациенту будут даны подробные рекомендации по питанию, потреблению жидкости и особенностям личной гигиены при нахождении в клинике и по возвращению домой.

После получения радиоактивного йода от пациента исходит излучение, которое в некоторой степени может быть опасным для окружающих людей. В связи с этим всем пациентам, получившим дозу радиоактивного йода, подробно объясняют, как следует себя вести с окружающими. Основная рекомендация — избегать общения с детьми и беременными женщинами, как минимум неделю после получения дозы радиоактивного йода. Очень часто слышу от пациентов, что срок изоляции от окружающих людей после лечения радиоактивным йодом должен достигать месяца и более. Эта информация не соответствует действительности. Приведу данные, подготовленные в 2011 году Американской тиреологической ассоциацией (ATA) совместно с Международной комиссией по радиационной защите (ICRP). Как видно из представленной таблицы, максимальный срок изоляции (нахождение в одной постели с беременными женщинами, новорожденными или детьми),

Ограничения	Дозировка йода в мКи (МБк)*			
	50 мКи (1850)	100 мКи (3700)	150 мКи (5550)	200 мКи (7400)
	Время изоляции в днях			
Раздельное пребывание (около 2 метров) в постели со взрослым человеком	1	1	2	4
Раздельное пребывание в постели с беременной женщиной, новорожденными и детьми	6	13	18	21
Возвращение на рабочее место	1	1	1	1
Стараться не приближаться менее чем на 2 метра к беременным женщинам и детям	1	1	1	1
Избегать мест с большим скоплением людей	1	1	1	1

равный 21 дню, относится к пациентам, получившим дозу радиоактивного йода, равную 200 мКи. При этом сроки изоляции при наиболее частых ситуациях, с которыми сталкиваются пациенты при выписке из клиники после лечения радиоактивным йодом, как, например, выход на работу, общение с друзьями, прогулки в местах скопления людей, не превы-

* В зависимости от клиники, где пациент проходил лечение, в выписном эпикризе могут указать полученную дозу, используя единицы в милликюри (мКи, mCi) либо в мегабеккерелях (МБк, MBq).

шают одних суток. Пациенты, соблюдающие указанные рекомендации и основы личной гигиены, не опасны для окружающих и могут абсолютно спокойно находиться в обществе и вести обычный образ жизни.

В отношении сроков планирования детей после проведения лечения радиоактивным йодом существуют следующие рекомендации: для мужчин — через 2–3 месяца, для женщин — через 6–12 месяцев.

Советую всем пациентам, перенесшим лечение радиоактивным йодом, в течение двух–трех месяцев при пересечении границ или пунктов досмотра, оснащенных аппаратами для выявления радиации, иметь при себе документы из клиники. В эти сроки вы, безусловно, ни для кого не опасны, но современные аппараты могут зафиксировать от вас излучение и дать об этом сигнал соответствующим службам. Чаще всего такие ситуации бывают на пунктах досмотра в аэропортах, в связи с этим планируйте свое время с учетом возможной задержки.

Посттерапевтическое и диагностическое сканирование всего тела

В современной медицинской практике используют два варианта сканирования всего тела с введением радиоактивного йода: посттерапевтическое и диагностическое.

Посттерапевтическое сканирование всего тела (после получения лечебной дозы радиоактивного йода от 30 мКи и выше)

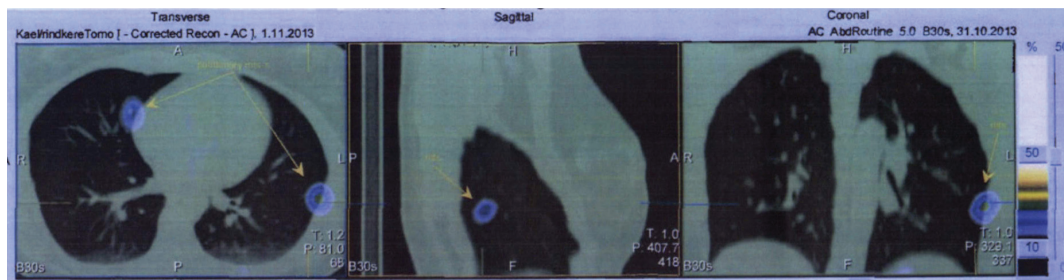
Вторым этапом после получения лечебной дозы радиоактивного йода является проведение сканирования всего тела. В зависимости от клиники его проводят через 2–10 дней после получения пациентом радиоактивного йода. Основная задача сканирования всего тела — выявление метастазов рака щитовидной железы. Если у пациента есть, например, метастаз высокодифференцированного рака щитовидной железы в легких, на сканировании специалисты увидят накопление йода в данной области.

Процедура сканирования схожа с выполнением компьютерной томографии и занимает около 30 минут. Пациенту необходимо находиться на специальной кровати, которая

перемещается через сканер. При планировании проведения лечения радиоактивным йодом обязательно уточните, на какой аппаратуре вам будут выполнять сканирование всего тела. В большинстве клиник России и в некоторых европейских клиниках до сих пор используют планарное (плоскостное) сканирование всего тела.

Выбирая клинику для проведения лечения, следует отдать предпочтение тому центру, где используют технологию SPECT/CT (однофотонная эмиссионная компьютерная томография, совмещенная с компьютерным томографом). Данная технология позволяет получить один снимок тела пациента от SPECT-анализатора, второй — от CT и создать реконструкцию 3D-изображения. Специальная программа совмещает два изображения и выдает окончательный ответ. Безусловно, использование данной технологии увеличивает вероятность выявления возможных метастазов рака щитовидной железы, где бы они ни находились. При получении результата сканирования всего тела после проведения лечения

Исследование SPECT/CT
Выявлены два очага метастаза папиллярной карциномы в легкие (выделены синим цветом)

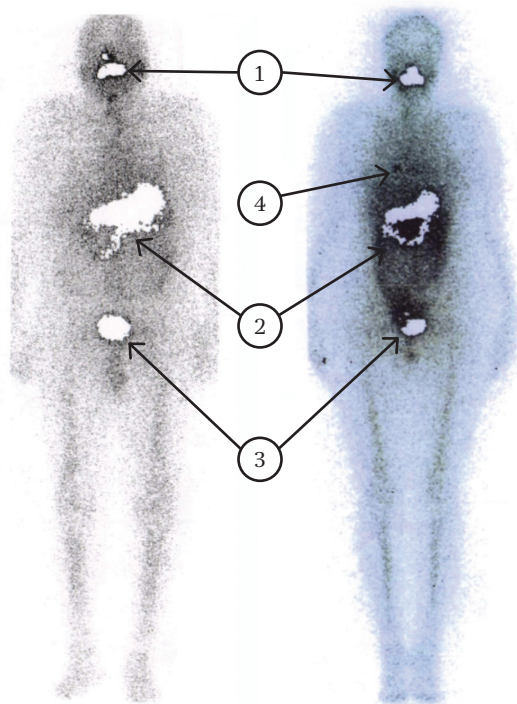


радиоактивным йодом специалисты радиологи разъясняют, что выявило исследование.

Чаще всего при отсутствии отдаленных метастазов на сканировании мы видим небольшое накопление йода в области ложа щитовидной железы (передняя поверхность шеи), в области слюнных желез, по ходу кишечника и мочевого пузыря. Важно отметить, что примерно в 95 % случаев мы наблюдаем накопление радиоiodа в области ложа щитовидной железы. Это нельзя расценивать как метастаз или плохо выполненную операцию. Даже при отлично выполненной операции

Нет метастазов

Есть метастазы



- ① Физиологическое накопление йода на шее (слюнные железы, ложе щитовидной железы)
- ② Физиологическое накопление йода в желудке и кишечнике
- ③ Физиологическое накопление йода в мочевом пузыре
- ④ Метастаз рака щитовидной железы в легкие

не всегда хирург может или должен убрать мельчайшие фрагменты щитовидной железы. Так, например, для сохранения голоса хирург-эндокринолог может оставить тонкую пластинку здоровой ткани щитовидной железы в области возвратного гортанного нерва. Оставив небольшой фрагмент здоровой ткани, хирург-эндокринолог сохранит голос пациенту, но оставленная ткань никак не повлияет на будущее лечение и наблюдение.

Похожая ситуация бывает и с сохранением околощитовидных желез. Нередко одна или несколько околощитовидных желез располагаются на щитовидной железе, деля с ней часть кровеносных сосудов. Это непростая ситуация для хирурга-эндокринолога. В таком случае оператор вынужден оставить небольшой фрагмент здоровой ткани щитовидной железы с сосудами, которые питают околощитовидную железу. При сохранении питания околощитовидной железы, она будет нормально функционировать, и пациенту не придется длительное время принимать препараты кальция и витамина D.

После проведения радиойодтерапии и получения результатов сканирования постарайтесь очно проконсультироваться у своего оперирующего хирурга-эндокринолога.

Специалист должен оценить результат радиоiodтерапии, спланировать дальнейшее наблюдение и дать соответствующие рекомендации.

Часто сталкиваюсь с ситуацией, когда операцию сделал один хирург, а по результату радиоiodтерапии пациент приходит к другому врачу. Правильнее попасть на очную консультацию к своему оперирующему хирургу, ведь только он может знать тонкости проведенной операции, а самое главное — оценить свою работу и дать более подробные и актуальные рекомендации по дальнейшему наблюдению и лечению.

*Диагностическое сканирование всего тела
(дозировка радиоактивного йода
от 1 до 5 мКи)*

В настоящее время все реже используют диагностическое сканирование, ввиду его малой информативностью в выявлении метастазов рака щитовидной железы. Примерно 60–75 % метастазов рака щитовидной железы диагностическое сканирование пропускает. В первую очередь это связано с малой дозировкой радиоактивного йода, который не способен в необходимых дозах накопиться в метастазах для последующего выявления при сканировании. В современных условиях наиболее эффек-

тивным методом диагностики рецидива рака щитовидной железы является исследование уровня тиреоглобулина и антител к тиреоглобулину.

Действие радиоактивного йода на организм

Важно понимать, что радиоактивный йод — это не витаминный комплекс, и назначение его должно проводиться строго по показаниям, согласно международным и российским клиническим рекомендациям. Перед курсом лечения радиоактивным йодом пациенту следует ознакомиться с возможными неблагоприятными эффектами, которые могут возникнуть сразу или через некоторое время после приема радиофарм препарата.

Развитие нежелательных симптомов напрямую зависит от дозировки полученного радиоioda. Пациентов можно разделить на три группы, в зависимости от частоты возникновения и тяжести протекания побочных действий. В первую группу могут попасть пациенты, которым выполнили диагностическое сканирование с небольшими дозами радиоioda. Во вторую группу, самую многочисленную, попадают пациенты, которые прошли радиоiod-терапию после хирургического вмешательства и получили дозу йода от 30 до 200 мКи. К третьей группе пациентов, к счастью немногочисленной, можно отнести тех, кто многократно получал высокие дозы радиоактивного йода.

При диагностическом сканировании доза

радиоактивного йода не превышает 1–5 мКи, и в таких случаях нежелательные эффекты крайне редки. При проведении лечения радиоактивным йодом, в зависимости от типа рака, распространенности за пределы щитовидной железы и размера опухоли, доза может варьировать от 30 до 200 мКи. В таких случаях побочные эффекты возможны, и их вероятность тем выше, чем выше доза получаемого радиоактивного йода.

Наиболее часто встречающиеся нежелательные симптомы после получения лечебной дозы радиоактивного йода следующие.

Отек и боль. У некоторых пациентов после получения дозы радиоактивного йода возникает отек на шее (в области, где была щитовидная железа). Это явление можно объяснить разрушением остаточной ткани щитовидной железы. При этом реагируют окружающие ткани (мышцы, лимфоузлы, жировая клетчатка), которые и вовлекаются в отек, увеличиваясь в размерах. Как правило, отек проходит через несколько дней и не требует лечения. При выраженном дискомфорте пациенту могут быть назначены противовоспалительные средства с хорошим лечебным эффектом.

Тошнота и рвота. Тошнота и рвота могут появиться через несколько часов или несколько дней после получения лечебной дозы

радиоактивного йода. Более активно данные симптомы могут проявляться у пациентов с хроническими заболеваниями желудочно-кишечного тракта. Как правило, в клинике, где проводят лечение радиоактивным йодом, рассказывают о правильном водном режиме и по необходимости назначают защищающие желудок и кишечник препараты (антациды).

Воспаление слюнных желез (сиалоаденит). У человека имеются три парные (справа и слева) слюнные железы. Самой крупной является околоушная слюнная железа, которая находится на боковой поверхности лица — чуть ниже и впереди от уха. Другие две — поднижнечелюстная и подъязычная железы. Полученная лечебная доза радиоактивного йода частично накапливается в слюнных железах и, как результат, вызывает их воспаление. Наиболее чувствительна к йоду околоушная слюнная железа.

Встречается сиалоаденит почти у 30 % пациентов, прошедших лечение радиоактивным йодом. Неприятно то, что сиалоаденит может возникнуть как через день, так и через несколько месяцев после получения радиоактивного йода. Проявлением сиалоаденита является боль и отек в области слюнной железы, повышение температуры, уменьшение количества слюны. Обычно боль усиливается при приеме пищи.

Лечение сиалоаденита — непростая задача. В первую очередь, важно проинформировать вашего лечащего доктора о возникновении проблем со слюнными железами. Ваш врач обязательно порекомендует, к кому надо обратиться за помощью.

В зависимости от ситуации могут применяться различные схемы лечения сиалоаденита. Основные рекомендации при его возникновении следующие:

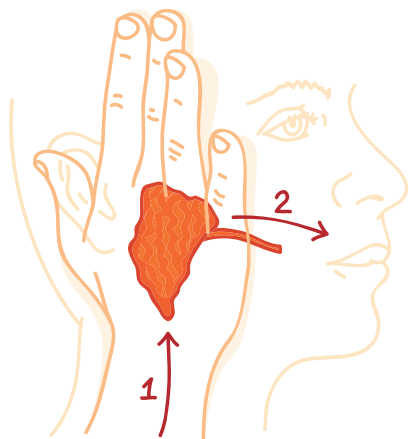
Использование кислых конфет, жевательных резинок, то есть средств усиливающих слюноотделение. Это приведет к более активному выведению радиоактивного йода из слюнных желез, что должно снизить вероятность их дальнейшего воспаления.

Потребление большого количества жидкости. При поступлении большого количества жидкости будет вырабатываться большее количество слюны, с током которой будет лучше выводиться радиоактивный йод.

Применение противовоспалительных препаратов. Противовоспалительные препараты уменьшают отек и тем самым снижают боль в области слюнной железы.

Массаж околоушной слюнной железы. Техника массажа околоушной слюнной железы состоит в следующем: кончиками пальцев первое движение совершается снизу вверх от

Массаж околоушной слюнной железы



угла челюсти, при касании ладонью нижней челюсти второе движение пальцев совершается в сторону носа. Эта несложная манипуляция улучшает отток слюны из железы.

Очень важно не заниматься самолечением, а в кратчайшие сроки обратиться за помощью к специалисту. Как правило, пациенты попадают на консультацию к челюстно-лицевому хирургу, который после осмотра и необходимых исследований определяет лечебную тактику.

Синдром сухого рта (ксеростомия). Возникновение сухости во рту после лечения радиоактивным

йодом связано с уменьшением выработки слюны. Данный симптом может возникнуть через неделю или несколько месяцев со дня терапии. Затем воспаление в слюнных железах обычно проходит и слюноотделение восстанавливается.

Изменение вкуса. Не менее трети пациентов чувствуют изменение вкусовых ощущений после проведения лечения радиоактивным йодом. Для них еда может отдавать металлическим привкусом или вообще не иметь вкуса.

Как правило, изменения вкусовых ощущений проходят через пару недель без специального лечения.

Конъюнктивит, воспаление слезной железы. По некоторым данным возникновение воспаления конъюнктивы (тонкой гладкой ткани, которая покрывает глаз снаружи) встречается только у 1–5 % пациентов, прошедших лечение радиоактивным йодом. Воспаление слезной железы встречается так же редко. При возникновении любых дискомфортных ощущений в области глаз следует в кратчайшие сроки обратиться за консультацией к офтальмологу.

Гипопаратиреоз. Паращитовидные железы отвечают за выработку паратгормона, который, в свою очередь, контролирует обмен кальция. Крайне редко, но после получения радиоактивного йода может возникнуть снижение функции паращитовидных желез (гипопаратиреоз). Основными симптомами гипопаратиреоза являются покалывания на лице, ощущение мурашек в области лица и пальцев рук. Важно не спутать эти симптомы с обострением шейного остеохондроза. При малейших сомнениях нужно проверить уровень паратгормона и ионизированного кальция. Если показатели в норме, то у пациента нет гипопаратиреоза.

Изменение голоса. Если и происходит изменение голоса, то после операции на щитовидной железе. Изменение голоса после лечения радиоактивным йодом встречается крайне редко, в литературе описаны единичные случаи.

Потеря волос (алопеция). В отличие от химиотерапии и других видов лечения рака, прием радиоактивного йода не вызывает выпадение волос. Чаще всего проблема с волосами связана с низким уровнем гормонов щитовидной железы при подготовке к лечению радиоактивным йодом. При возобновлении приема L-тироксина жалобы на выпадение волос проходят.

Влияние на детородные функции. До сих пор нет научных данных о негативном влиянии радиоактивного йода на зачатие или вынашивание детей. У женщин после радиойодтерапии риск бесплодия, проблем с вынашиванием или развитием врожденных аномалий у детей не выше, чем в среднем в популяции. Рекомендуется планирование детей через год после проведения радиойодтерапии. Если ожидается многократное получение высоких доз радиойода, то женщинам могут рекомендовать криоконсервацию собственных яйцеклеток, а мужчинам — криоконсервацию спермы.

Возникновение других злокачественных опухолей. Один из первых вопросов, который задают пациенты при обсуждении темы лечения радиоактивным йодом рака щитовидной железы: «Вызывает ли радиоактивный йод рак других органов?». Если суммарная доза радиоактивного йода достигает 600 мКи и более, у пациента незначительно повышается вероятность развития лейкоза (опухоли кроветворной системы, происходящей из клеток костного мозга), по сравнению со средними значениями в популяции. Группа зарубежных ученых проводила наблюдение более чем за 500 пациентами, чтобы выявить влияние сочетанного действия радиоактивного йода и дистанционной лучевой терапии. В результате развитие лейкоза в исследуемой группе было выявлено только у трех пациентов, что составило 0,5 %. Важно отметить, что в настоящее время нет убедительных научных данных о том, что лечение радиоактивным йодом повышает риск развития злокачественной опухоли каких либо других органов.

*Осложнения связанные с лечением
отдаленных метастазов.*

Если представить, что у пациента есть метастазы рака щитовидной железы в легкие, то при многократном назначении высоких доз

радиоактивного йода может возникнуть разной степени фиброз легких (замещение пораженных участков легкого рубцовой тканью) со снижением дыхательной функции. Таким пациентам при контрольных посещениях специалиста следует проводить спирографию (оценку внешнего дыхания). Если у пациента имеются метастазы рака щитовидной железы в кости, после проведения радиойодтерапии могут появиться боли в данной пораженной области. При выявлении метастазов рака щитовидной железы в головном мозге, что, к счастью, бывает крайне редко, важно проконсультироваться с нейрохирургом о дальнейшей лечебной тактике. Накопившийся в опухоли радиоактивный йод может вызвать отек, что для головного мозга опасно, требует очень пристального внимания и, при необходимости, активного лечения.

Супрессивная терапия L-тироксином

Тироксин — это гормон, который вырабатывают клетки щитовидной железы. В лабораторных условиях тироксин был впервые синтезирован еще в 1926 году химиком из Англии Чарльзом Робертом Харингтоном. В настоящее время миллионы людей по всему миру используют искусственно синтезированный тироксин, идентичный тому, который образуется в щитовидной железе.

Действие искусственно синтезированного тироксина аналогично действию тироксина, вырабатываемого щитовидной железой.

Существует очень много мифов вокруг приема искусственного тироксина. Один из мифов — синтезированный тироксин опасен, так как «разрушает» сердце, кости и другие органы. Также бытует ложное убеждение, что прием тироксина приводит к появлению избыточной массы тела, выпадению волос и другим проблемам. При терапии тироксином важно определить оптимальную дозировку. Когда дозировка правильно подобрана, любые возникшие жалобы на избыточную массу тела, выпадение волос, проблемы с сердцем ни в коем случае не связаны с терапией тироксином.

Примем тироксина назначают всем пациентам после удаления щитовидной железы. Дозировка тироксина в первую очередь зависит от вида рака щитовидной железы, веса и возраста пациента.

При высокодифференцированном раке щитовидной железы (папиллярном, фолликулярном) пациенту назначают супрессивные (высокие) дозы тироксина. При медуллярной или анапластической карциноме препарат назначают в нормально-физиологических дозах.

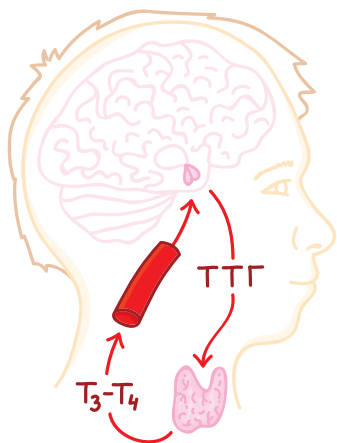
Супрессивные дозы тироксина позволяют снизить уровень тиреотропного гормона (ТТГ), что очень важно в послеоперационном лечении высокодифференцированного рака щитовидной железы.

Тиреотропный гормон (ТТГ, TSH)

Тиреотропный гормон вырабатывается в головном мозге — в переднем отделе гипофиза.

ТТГ регулирует работу щитовидной железы по типу обратной связи. Это значит, если ТТГ повышается, он стимулирует щитовидную железу к выработке гормонов, которые в свою очередь действуют обратно на гипофиз, тем самым снижая выработку ТТГ.

Выработка и действие тиреотропного гормона



При назначении высоких доз тироксина мы искусственно снижаем уровень ТТГ. Чем выше дозировка тироксина, тем ниже уровень ТТГ.

За счет наличия рецепторов к ТТГ на мембране тироцитов этот гормон обладает свойством стимулировать клетки щитовидной железы к росту.

На мембране клеток рака щитовидной железы также есть рецепторы к ТТГ. В связи с этим доказано, что высокий уровень ТТГ стимулирует рост клеток рака щитовидной железы.

Высокий уровень ТТГ в крови стимулирует рост опухоли, ее способность к прорастанию в окружающие ткани, появление новых сосудов и выработку тиреоглобулина. Доказано также, что низкий уровень ТТГ снижает риск рецидива и прогрессирования рака щитовидной железы.

По международным рекомендациям у пациентов из группы высокого и среднего риска уровень ТТГ должен быть не выше 0,1 мU/L. У пациентов из группы низкого риска уровень ТТГ может быть в пределах 0,1–0,5 мU/L.

При подборе супрессивной дозировки L-тироксина важно оценивать не только группу риска по раку щитовидной железы, но и возраст пациента. С осторожностью следует

назначать супрессивные дозы пациентам пожилого возраста с сопутствующими сердечно-сосудистыми заболеваниями. Доказано, что у пациентов старше 60 лет на фоне супрессивных доз L-тироксина возрастает риск развития нарушений ритма сердца (мерцательная аритмия).

У женщин старше 65 лет при длительной супрессивной терапии L-тироксином в связи с уменьшением плотности костной ткани возрастает риск развития переломов шейки бедра и позвоночника. У женщин молодого возраста такой связи не обнаружено. Пациентам старшей возрастной группы следует уделять повышенное внимание при назначении супрессивных доз L-тироксина. При возникновении эпизодов нарушения ритма сердца важно адекватно снизить дозировку препарата. Любые корректировки дозировки следует производить только под контролем лечащего врача.

Рак щитовидной железы и беременность

Выявление рака щитовидной железы во время беременности не является показанием к её прерыванию.

Нет ни одной научной медицинской статьи, в которой было бы доказано пагубное влияние дифференцированного рака щитовидной железы на развитие и вынашивание ребенка. В отношении отрицательного влияния самой беременности на прогрессирование рака щитовидной железы в многочисленных исследованиях убедительных данных также получено не было.

Важно помнить, что дифференцированный рак щитовидной железы (папиллярный, фолликулярный) относится к медленно растущим видам рака, и даже те гормональные изменения, которые происходят во время беременности, не могут принципиально повлиять на опухоль и тем самым ухудшить прогноз для пациентки.

Не совсем корректно приводить статистику по частоте рака щитовидной железы в сочетании с беременностью. Важно понимать, что это совершенно разные биологические процессы. Примерно у 5 % женщин детород-

ного возраста могут быть выявлены узлы в щитовидной железе.

Если представить 1000 беременных женщин с узлами в щитовидной железе и 1000 небеременных женщин с узлами, вероятность рака щитовидной железы одинаковая для обеих групп и составляет около 5–6 %.

При выявлении узла щитовидной железы во время беременности возникает ряд важных вопросов.

Можно ли выполнять тонкоигольную аспирационную биопсию во время беременности?

Да, можно. Показанием к биопсии является обнаружение узла щитовидной железы, размер которого 1 см или более. Биопсия безопасна как для матери, так и для ребенка.

Какие исследования следует исключить при беременности?

Любые исследования с радиоактивным йодом противопоказаны во время беременности и периода кормления грудью.

Можно ли подождать с биопсией до рождения ребенка?

Да, можно. Но лучше узнать природу узлового образования во время беременности и быть спокойной. Чаще всего узлы доброкачественные и не требуют лечения.

Во время беременности выявили рак щи-

щитовидной железы, что делать дальше?

Важно в кратчайшие сроки попасть на консультацию к хирургу-эндокринологу, у которого есть опыт лечения беременных женщин с диагнозом «рак щитовидной железы». Операцию на щитовидной железе следует планировать только в специализированном эндокринологическом центре.

Когда следует выполнить операцию по поводу рака щитовидной железы: во время или после беременности?

Чаще всего при выявлении рака щитовидной железы оперативное лечение планируют на послеродовой период. В многочисленных исследованиях показано, что прогнозы для пациенток, прооперированных во время беременности или после, принципиально не отличаются.

При решении вопроса об оперативном лечении принимают во внимание следующие факторы:

Триместр беременности. Оперативное лечение можно выполнять во втором триместре беременности (до 24-й недели), когда риск негативного влияния наркоза на плод минимальный. В первом и третьем триместре операции не выполняют.

Размер и локализация рака щитовидной железы. Если опухоль небольших размеров (от 1 до 3 см), находится в центре доли вдалеке

от возвратного гортанного нерва и трахеи, не контактирует с капсулой щитовидной железы, то оперативное вмешательство можно отложить на послеродовой период.

Распространение рака за пределы щитовидной железы (лимфоузлы, отдаленные метастазы). Если имеются данные о распространении рака за пределы щитовидной железы, важно обсудить с пациенткой вопрос о проведении оперативного лечения во втором триместре беременности. Если опухоль выявлена в третьем триместре, операцию планируют на послеродовой период.

Когда проводить лечение радиоактивным йодом?

В подавляющем большинстве случаев лечение радиоактивным йодом можно отложить на период после кормления грудью. Если принято решение о проведении лечения радиоактивным йодом сразу после родов, следует прекратить кормление грудью.

Можно ли кормить ребенка грудным молоком после лечения рака щитовидной железы?

После проведения оперативного вмешательства по поводу рака щитовидной железы противопоказаний к кормлению грудью нет. Кормление грудью является наиважнейшим этапом в формировании здорового организма. В настоящее время не существует смесей и пи-

щевых добавок, которые могли бы полностью заменить молоко матери.

Если у женщины была операция по поводу рака щитовидной железы, могут появиться следующие вопросы при планировании или наступлении беременности.

Когда можно планировать беременность после операции по поводу папиллярной карциномы щитовидной железы?

Если пациентке не требуется проводить лечение радиоактивным йодом, планировать беременность можно через 6–8 недель после оперативного вмешательства.

Если была удалена щитовидная железа по поводу рака, какая доза тироксина должна быть назначена при заместительной терапии на фоне беременности или кормления грудью?

Доза тироксина подбирается строго индивидуально в зависимости от размера, вида и распространения рака щитовидной железы. Согласно международным рекомендациям уровень ТТГ у кормящих мам группы низкого риска должен быть от 0,3 до 1,5 mU/L, у пациенток группы высокого риска уровень ТТГ следует поддерживать в диапазоне от 0,1 до 0,5 mU/L. Любые изменения дозы тироксина следует проводить только под контролем специалиста, учитывая уровень ТТГ.

Опасен ли прием гормона тироксина для

плода или младенца во время кормления грудью?

Нет, прием тироксина матерью не опасен для плода или ребенка во время грудного вскармливания. Тироксин, который находится в таблетке, идентичен тироксину, вырабатываемому в норме щитовидной железой. При заместительной терапии тироксином важно поддерживать требуемый уровень ТТГ.

Если пациентка забыла принять таблетку тироксина, опасно ли это для плода?

Безусловно, пропускать прием тироксина нежелательно, но не стоит паниковать, если это произошло. Если пропустить прием тироксина, опасности для ребенка нет. При этом нет необходимости принимать на следующий день две дозы, достаточно продолжить прием тироксина в прежнем объеме.

Если беременность наступила через несколько месяцев после проведения лечения радиоактивным йодом, опасно ли это для плода?

По международным рекомендациям беременность следует планировать не ранее чем через 6–12 месяцев после проведения лечения радиоактивным йодом. Если беременность наступила раньше рекомендуемых сроков, перед пациенткой и лечащим доктором встает сложный вопрос о сохранении или прерывании беременности. Известно, что радиоактивный

йод проходит через плаценту, разрушаясь, воздействуя на щитовидную железу плода.

Рак щитовидной железы у детей и подростков

Рак щитовидной железы является наиболее частой опухолью эндокринной системы у детей и подростков. В последние 10–15 лет количество случаев рака щитовидной железы у детей увеличилось. Ученые связывают этот факт как с более агрессивной окружающей средой (ионизирующее излучение, пищевые канцерогены), так и с более активной диагностикой узловых образований с помощью УЗИ с последующей биопсией.

По статистике в России рак щитовидной железы выявляют примерно у 2–8 детей на миллион. Если рассматривать частоту случаев рака щитовидной железы в зависимости от пола, то до 15 лет соотношение «мальчики-девочки» практически 1 к 1, однако после 15 лет чаще рак выявляют у девочек, с примерным соотношением 1 к 3.

Важно отметить, что узлы щитовидной железы у детей выявляют реже, чем у взрослых, примерно у 2–5 %. Однако рак щитовидной железы в узлах у детей выявляют чаще, чем у взрослых. Вероятность рака щитовидной железы в узле у взрослого не более 5 %, в то время как у детей этот показатель достигает 20–30 %.

Наиболее частыми формами рака щитовидной железы у детей являются папиллярный (около 90 %), фолликулярный (около 7 %) и медуллярный (около 3 %). Низкодифференцированная и анапластическая карцинома щитовидной железы у детей встречается крайне редко.

К причинам появления рака щитовидной железы у детей можно отнести следующие факторы.

Лучевая терапия в детстве. До 1980-х годов в лечении инфекционных и опухолевых заболевания кожи головы, миндалин и тимуса использовали лучевую терапию (рентгеновское, гамма-излучение). Через несколько лет и даже десятилетий специалисты стали отмечать увеличение количества случаев рака щитовидной железы среди тех, кто проходил в детстве такую терапию. В настоящее время лучевую терапию при лечении детей так широко не используют.

Ионизирующее воздействие из внешней среды. Одной из причин появления рака щитовидной железы у детей является воздействие радиации. Ярким трагичным примером является авария на Чернобыльской атомной станции 26 апреля 1986 года, в результате которой в атмосферу попало колоссальное количество радиоактивного йода и других радионукли-

дов. По некоторым оценкам воздействию излучения подверглось около 6 млн людей, при этом почти 2 млн были младше 18 лет.

Результатом катастрофы стал рост заболеваемости раком щитовидной железы среди детей загрязненных радиацией районов. Рак щитовидной железы возникает не сразу после облучения, а через 5 и более лет. Поэтому более чем 10-кратный рост случаев рака щитовидной железы среди детей, подвергшихся облучению, был отмечен в 1991 и в последующие годы.

Если есть информация о воздействии радиации в детском возрасте, следует быть бдительными на протяжении всей жизни, так как рак щитовидной железы может появиться через много лет после факта облучения.

Наследственные факторы. Только 3–7 % дифференцированных (папиллярный, фолликулярный) раков щитовидной железы являются семейными случаями. Большая часть папиллярных и фолликулярных карцином щитовидной железы не передаются по наследству.

Частый вопрос от пациентов раком щитовидной железы: «Может ли передаться опухоль моим детям?». Если речь идет о дифференцированных раках щитовидной железы (папиллярный, фолликулярный), вероятность

наследования опухоли детьми крайне мала. При выявлении наследственной формы медуллярной карциномы у родителя вероятность передать ее своим детям составляет 50 %.

Диагностика рака щитовидной железы у детей

Основные методы диагностики рака щитовидной железы у детей не отличаются от методов диагностики рака щитовидной железы у взрослых.

Сначала проводят сбор анамнеза (истории болезни). Важно выяснить у родителей, были ли эпизоды воздействия любого вида излучения (медицинские процедуры, проживание в загрязненных районах Чернобыльской катастрофы).

Затем проводят общий осмотр ребенка, в который входит пальпация (ощупывание) щитовидной железы и лимфоузлов шеи.

Из инструментальных исследований наиболее информативным и точным является ультразвуковое исследование щитовидной железы и лимфоузлов шеи.

При выявлении узла в щитовидной железе следует решить основной вопрос о необходимости в тонкоигольной аспирационной биопсии. Если размер узла в щитовидной железе 10 мм или более, следует выполнить тонкоигольную аспирационную биопсию.

Если размер узла менее 10 мм, решение о биопсии принимает врач, учитывая информацию об облучении, характеристики узла по УЗИ (неровные контуры, микрокальцинаты).

В некоторых ситуациях биопсию узлов щитовидной железы у детей выполняют под наркозом (медикаментозный сон). Чаще это требуется для детей раннего возраста. По времени тонкоигольная биопсия узлов щитовидной железы не занимает более 2–5 минут.

Дополнительные методы визуализации узлов щитовидной железы, такие как компьютерная томография, магнитно-резонансная томография и ПЭТ применяются редко.

При выявлении мутации в RET протоонкогене у родителя ребенку в обязательном порядке проводят генотипирование на эту же мутацию. При выявлении мутации в RET протоонкогене ребенку следует выполнить удаление щитовидной железы (подробно описано в следующей главе).

Особенности рака щитовидной железы у детей

Как было отмечено, узлы щитовидной железы выявляют у детей не часто, однако чаще, чем у взрослых они оказываются злокачественными.

Важной особенностью рака щитовидной

железы у детей является более частое поражение лимфоузлов шеи, когда рак щитовидной железы выходит за пределы органа. По данным исследований поражение лимфоузлов шеи у детей выявляют почти в 70–90 % случаев, в то время как у взрослых этот показатель 20–35 %.

Нередко первым проявлением рака щитовидной железы у детей является именно увеличение лимфоузлов шеи. С данной жалобой пациенты попадают на прием к педиатру, и одна из возможных ошибок — постановка диагноза «лимфаденит», после чего врач назначает противовоспалительную и антибактериальную терапию. В результате неправильной постановки диагноза пациент теряет драгоценное время. Поэтому крайне важно не пропустить рак щитовидной железы с поражением лимфоузлов шеи, если у ребенка было выявлено увеличение лимфоузлов.

Рак щитовидной железы у детей, возникший в результате лучевого воздействия, как правило, протекает более агрессивно по сравнению с течением рака у взрослых. Этот факт в первую очередь связывают с общими более активными процессами роста всех тканей и органов.

Лечение рака щитовидной железы у детей

При выявлении рака щитовидной железы у детей основным методом лечения является оперативное вмешательство. Прогноз при лечении рака щитовидной железы у детей хороший. Большинство детей после хирургического лечения полностью излечиваются.

Объем оперативного вмешательства зависит от распространения опухолевого процесса. При выявлении рака щитовидной железы без поражения лимфоузлов шеи хирург может либо ограничиться удалением одной из долей, либо удалить щитовидную железу полностью. При выявлении пораженных лимфоузлов шеи объем операции расширяется до лимфодиссекции определенной зоны.

При наличии пораженных лимфоузлов шеи или отделенных метастазов детям, так же как и взрослым, назначают лечение радиоактивным йодом.

Медуллярная карцинома щитовидной железы у детей и подростков

Медуллярная карцинома щитовидной железы относится к злокачественным опухолям. Развивается медуллярная карцинома из С-клеток щитовидной железы. Отличие С-клеток от остальных клеток щитовидной железы в том, что они не вырабатывают основной гормон щитовидной железы — тироксин, а также нечувствительны к действию ТТГ. При этом главной функцией С-клеток щитовидной железы является выработка гормона кальцитонина.

Медуллярная карцинома щитовидной железы у детей встречается редко — по некоторым данным фиксируется всего один случай на миллион детей в год.

Медуллярный рак щитовидной железы может быть спорадическим (70–80 %) или семейным (20–30 %). Особенность спорадического медуллярного рака щитовидной железы заключается в том, что он не передается по наследству. Семейная форма медуллярного рака щитовидной железы может передаваться из поколения в поколение в сочетании с другими опухолями эндокринной системы.

Семейная форма медуллярной карциномы у детей

Основной особенностью семейной формы медуллярной карциномы является её способность передаваться от родителей к детям. При выявлении у родителя с медуллярной карциномой мутации в RET протоонкогене вероятность передачи опухоли ребенку составляет 50 %.

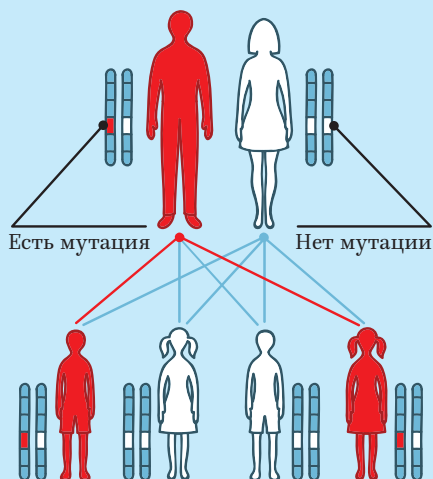
При выявлении RET протоонкогена у ребенка вероятность возникновения медуллярной карциномы щитовидной железы равна 100 %.

Семейная форма медуллярной карциномы может протекать в сочетаниях другими опухолями эндокринной системы.

Выделяют два типа синдромов, которые имеют в своем составе наследственную форму медуллярной карциномы:

- синдром множественных эндокринных неоплазий II А типа или МЕН2А (синдром Сиппла),
- синдром множественных эндокринных неоплазий II В типа или МЕН2Б (синдром Горлина).

Вероятность передачи болезни детям 50%



Синдром МЕН2А (синдром Сиппла)

Синдром МЕН2А включает в себя сочетание медуллярной карциномы (100 %), феохромоцитомы (10–60 %), гиперпаратиреоза (20–30 %), кожного лихеноидного амилоидоза (до 5 %). Проценты показывают вероятность возникновения того или иного заболевания в рамках синдрома МЕН2А.

Медуллярная карцинома в синдроме МЕН2А возникает в 100 % случаев, при этом опухоль возникает в период с 20 до 40 лет, очаги опухоли имеют мультифокальный тип роста (несколько очагов в правой и левой доле щитовидной железы).

Феохромоцитомы — опухоль надпочечника, которая возникает в 10–60 % случаев в рамках синдрома МЕН2А. При выявлении медуллярной карциномы в щитовидной железе важно исключить наличие феохромоцитомы.

Гиперпаратиреоз (аденомы околощитовидных желез) — усиленная работа околощитовидных желез с повышением уровня паратгормона и ионизированного кальция, что может встречаться в 20–30 % случаев при синдроме МЕН2А. Как правило, гиперпаратиреоз в синдроме МЕН2А протекает в легкой форме.

Кожный лихеноидный амилоидоз — появление пигментных пятен в верхней трети спины. Амилоидоз возникает не чаще чем в 5 % случаев при синдроме МЕН2А.

Синдром МЕН2В (синдром Горлина)

Синдром МЕН2В включает в себя медулярную карциному (100%), феохромоцитому (50–60 %), ганглионейроматоз (100 %), марфановидный тип телосложения (100 %).

Особенностью синдрома МЕН2В является характерный вид пациента, так называемый марфаноподобный: длинные конечности, вытянутое лицо, оттопыренные уши, пухлые, бугристые губы. Зубы у таких пациентов широкие, с промежутками.

Ганглионейроматоз проявляется в виде бугристых изменений языка, слизистых оболочек желудочно-кишечного тракта.

Важно отметить, что при синдроме МЕН2В медулярная карцинома протекает более агрессивно (чаще распространяется за пределы щитовидной железы) и развивается в раннем возрасте — в 3–5 лет, в то время как при МЕН2А развитие опухоли происходит, как правило, только к 10 годам.

Всем детям из семей, где у родителей доказан синдром МЕН2А или МЕН2В, следует проводить исследование на RET мутацию. При синдроме МЕН2А исследование должно быть выполнено до пятилетнего возраста. В семьях, где выявлен синдром МЕН2В, исследование выполняют сразу после рождения.

Основным вопросом при выявлении RET

мутации у ребенка являются сроки оперативного лечения по поводу медуллярной карциномы.

Решение об оперативном вмешательстве принимают в зависимости от типа мутации в RET протоонкогене. Большинство существующих на сегодняшний день мутаций разделены на четыре группы по степени риска.

Порой родителям очень сложно осознать, а специалисту объяснить, что ребенку следует выполнить удаление всей щитовидной железы, в то время как жалоб нет, функция щитовидной железы в норме и, самое главное, опухоли еще нет. Такое удаление щитовидной железы называют профилактическим. Доказано, что если не выполнить профилактическое удаление в требуемый срок, вероятность появления медуллярной карциномы составляет 100 %. К моменту появления опухоли у большинства пациентов находят пораженные лимфоузлы и отдаленные метастазы.

	Тип мутации	Период для операции
Группа D	918, 883	до 1 года
Группа C	634	до 5 года
Группа B	609, 611 618, 620, 630	до 5 года
Группа A	768, 790 791, 804, 891	до 10 года

К сожалению, в нашей стране в настоящее время (на 2014 год) генетический скрининг на RET мутаций не включен ни в обязательное медицинское страхование (полис ОМС), ни в высокотехнологическую медицинскую помощь (квоты). Пациенты самостоятельно должны оплачивать исследование. Однако важно понимать, что данное исследование определяет лечебную и диагностическую тактику на всю жизнь человека (ребенка или взрослого). Порой сталкиваюсь с семьями, в которых есть медуллярная карцинома, но родители неохотно выполняют исследование на RET мутацию и себе, и детям. По моему мнению, это можно считать своего рода преступлением не только по отношению к самому себе, но, самое главное, по отношению к своему ребенку.

При выявлении медуллярной карциномы следует обратиться на очную консультацию к хирургу-эндокринологу с опытом ведения таких пациентов. При выявлении медуллярной карциномы важно правильно выбрать методы обследования, лечения и последующего наблюдения.

«Рак щитовидной железы»

Индивидуальная программа наблюдения

Макарьин Виктор Алексеевич

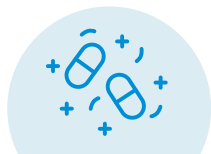хирург-эндокринолог, онколог



Опыт выполнения более 1500
операций на щитовидной железе



Проведение операций на базе
крупнейшей клиники эндокринной
хирургии России и Европы



Лечение тяжелых пациентов
с раком щитовидной железы, когда
другие клиники уже отказали



*Индивидуальная программа
наблюдения - от постановки диагноза
до выздоровления!*

Преимущества программы индивидуального наблюдения



Консультация
хирурга-эндокринолога
в день обращения



Составление детального
плана предоперационного
обследования



Решение вопроса об объеме
операции (полное удаление
или частичное удаление
щитовидной железы, удаление
лимфатических узлов шеи)



Установление показаний
к проведению лучевой
и химиотерапии



Подбор заместительной
гормональной терапии
с учетом стадии заболевания



Экспертное УЗИ шеи
на всем протяжении
наблюдения



Наблюдение пациента
на протяжении 5 лет
после операции



Индивидуальный журнал
наблюдения с возможностью
построения графиков динамики
изменения уровня опухолевых
маркеров

Подробнее о программе:

 vmakarin.ru/pro

Истории из жизни пациентов

Альфия С.

Моя история болезни такая же, как у многих, и мне хотелось бы, чтобы мой рассказ помог кому-то быстро принять правильное решение. Я живу в Мексике, приехала в Россию навестить родных. Моя сестра, видя, как я быстро устаю и быстро расстраиваюсь до слез, предложила мне пройти полное обследование. Все, вроде, было в норме, но проводя УЗИ щитовидной железы, врач предложил мне на всякий случай сделать биопсию. Он порекомендовал мне специализированную поликлинику на Фонтанке, т. к. считал, что там я смогу пройти квалифицированное обследование.

Я сделала там биопсию, а через три дня, придя за ответом, встретила с моим уважаемым врачом — Виктором Алексеевичем Макарьиним. Результаты анализов повергли меня в шок — рак щитовидной железы, необходима операция. Я не была готова к этому. Виктор Алексеевич популярно объяснил, что означают те или иные показатели анализов, я спросила его, можно ли еще подождать, не будет ли поздно. Он, видя мое замешательство и страх, успокоил, сказав, что, конечно, немного

подождать можно, но лучше не затягивать. На вопрос, кто будет оперировать, Виктор Алексеевич ответил, что он или другой врач — в клинике все врачи высокой квалификации и я могу выбрать любого из них.

Не буду писать про все мои страхи и поиски. Я все еще думала, что диагноз — это ошибка, что можно обойтись без операции... Увы, рак щитовидной железы диагностировали все врачи онкологи, у которых я побывала. Спасибо моей семье за поддержку и помощь в выборе клиники и врача. Спасибо моему любимому доктору Виктору Алексеевичу, который нашел мягкие, добрые и убедительные слова, чтобы я без страха согласилась на операцию.

Конечно, без всяких сомнений, оперировать должен был только Виктор Алексеевич, он еще до операции стал мне родным человеком. Меня не испугала его молодость, хотя промелькнула такая мысль. Рассеял сомнения спокойный диалог с ним, забота, с которой он объяснил всё про операцию и жизнь после операции.

Перед операцией меня посетили врачи, проверили все анализы, и вот этот день настал. Улыбчивые медсестры подготовили нас (со мной в палате была еще одна женщина), и я даже не успела испугаться, так как обстановка была спокойная и дружелюбная. Соседка по

палате пожелала мне успехов, а я — ей, и мы дружно поехали в операционную. Что было дальше я не помню, так как очнулась уже снова в палате и рядом были мои родственники. Я очень благодарна всему коллективу клиники за заботу и помощь пациентам.

Уже через два дня я была дома. Началась новая жизнь без щитовидки. Несколько раз я была на перевязке в клинике, и заботливые руки Виктора Алексеевича опять врачевали над моей шеей. Не было ни боли, ни каких-то неприятных ощущений, только небольшое напряжение в области шеи. До операции я не задумывалась об эстетике моей шеи. Какая она будет? С каким шрамом? После нескольких перевязок очень хотелось знать, каким же будет шов. Посмотрев в зеркало, я увидела ювелирную работу хирурга! Спустя время шрам напоминал морщинку на шее, что обычное дело при моем-то возрасте — 57 лет. Огромное спасибо Виктору Алексеевичу!

После операции я выпила радиойод в Обнинске, там врачи высоко оценили работу питерского хирурга, сказали что золотые руки оперировали меня! Да, мне очень повезло, ведь я случайно приехала, случайно прошла анализы и случайно попала к Виктору Алексеевичу!

Я стала выполнять все рекомендации врача. По уграм натошак пить зутирокс — со вре-

менем это стало даже полезной привычкой, так как все диеты рекомендуют пить по утрам воду. Прошло уже три года со дня операции. Шва почти не видно, похудела, живу так, как будто операции и не было. Каждые полгода сдаю кровь на анализ, все результаты посылаю доктору Виктору Алексеевичу — мой дорогой врач до сих пор заботится обо мне даже изда-лека, онлайн.

Татьяна Л.

Боли в области шеи беспокоили меня уже давно, более 10 лет. На шее образова-лась значительная опухоль, которая мешала спать, затрудняла дыхание. К тому же все это осложнялось кардиологическими проблема-ми — приступами стенокардии, ишемической болезнью сердца. Эндокринологи, к которым я обращалась, настоятельно рекомендовали сделать мне биопсию, но я боялась, поддав-шись распространенным обывательским опа-сениям, что после биопсии болезнь начинает развиваться намного интенсивнее. Наконец, в 2010 году я решилась. По совету знакомых об-ратилась в Северо-Западный эндокринологи-ческий центр. Мне говорили, что там собрался коллектив молодой, но очень опытный в обла-сти эндокринологии, в частности, в области

заболеваний щитовидной железы. Я записалась на консультацию.

Вывод врача был краток: необходимо обязательно сделать биопсию. Биопсия подтвердила мои опасения: папиллярная карцинома IV стадии, нужна немедленная операция. Конечно, услышав диагноз «рак», я ощутила сильную тревогу, но и врачи, и соседки по палате меня уверяли, что злокачественные образования в области шеи успешно лечатся и что это не повод впадать в панику. Тем более, что пациенты по эндокринологическому отделению, которые, как у нас водится, делились впечатлениями о «своих» врачах, очень хорошо отзывались обо всех докторах отделения.

Операцию мне провели в декабре 2010. Она прошла успешно, однако даже при высоком профессионализме хирургов в моем возрасте перенести все это было достаточно тяжело, и было бы еще тяжелее, если бы после операций мы постоянно не ощущали на себе чуткое внимание лечащего врача и всего медперсонала. Их доброжелательность, участливое слово, готовность выполнить наши просьбы действовали не меньше, чем самые лучшие лекарства. Тем более, что палата была удобной и чистой, а еда была хотя и простой, но вкусной.

После операции мне предстояло еще

пройти курс радиоактивного изотопа йода-131, чтобы исключить возможность появления и развития метастазов, которые не всегда могут выявить хирурги при операции. Здесь возникли определенные сложности. Дело в том, что пройти курс лечения йодом-131 в Санкт-Петербурге невозможно — нет соответствующей клиники. Ближайшие места, где проводится такой курс, — это Обнинск под Москвой, Таллин (Эстония), Гомель (Белоруссия), Хельсинки (Финляндия). На семейном совете с участием д-ра Макарьина было принято решение лечиться в таллинской Восточной центральной больнице. По электронной почте связались с соответствующей клиникой. Ответ был быстрый (через 2 часа) и подробный. Врач-радиолог Эва Келк указала точные даты начала и конца курса (длительность курса — неделя, начало — примерно через месяц после операции), привела перечень необходимых документов, рассказала об условиях пребывания в клинике, предшествующей диете, необходимой одежде и бытовых предметах. Она также указала на такую специфическую особенность лечения: после его окончания человек продолжает еще некоторое время быть источником радиационного излучения, и это отмечается пограничниками. Поэтому по существующим правилам нельзя возвращаться домой на авто-

буса, только на поезде, самолете или на автомобиле.

Когда наступило назначенное время, я прибыла в Таллин. Все было по-европейски точно и быстро. Меня ждали чистейшая одноместная экранированная палата с тяжелыми дверями, одноразовое белье и радиоактивная пилюля. Приняв эту пилюлю, пациент на некоторое время становится источником излучения. Поэтому в этой палате я должна была провести взаперти необходимую неделю, пока излучение от меня не снизится до допустимого уровня. Кстати, из-за излучения порядок и чистоту в палате должна была поддерживать я сама, для чего получила от медсестры всякие моющие средства, бумажные салфетки, полотенца и подробную инструкцию.

Когда я ехала, у меня были опасения касательно отношения ко мне эстонских врачей и обслуживающего персонала. Все-таки у России отношения с Эстонией довольно прохладные, и это могло сказаться на поведении простых людей. Однако опасения мои были напрасны. Во-первых, все врачи, медсестры и санитарки, независимо от их национальности, русскоговорящие, а во-вторых, также независимо от национальности, очень доброжелательные и любезные, не говоря уже о высокой квалификации (пациенты могут убедиться, что и сама

клиника, и ее врачи имеют европейские сертификаты).

Время шло, и хотя все процедуры прошли успешно, но улучшения состояния не произошло. Симптомы свидетельствовали, что какие-то пораженные очаги у меня остались. Дальнейшие исследования показали необходимость повторной операции. Она была выполнена в июле 2011 г. той же бригадой хирургов. Был выявлен и удален 21 пораженный лимфатический узел в области шеи, из них 14 — злокачественные. Снова потребовалась йодтерапия, а значит — повторная поездка в Таллин по уже знакомому адресу. На этот раз мое состояние здоровья существенно улучшилось.

Поскольку некоторые уже знакомые мне тревожные симптомы наблюдались и у моего мужа Владимира Г. 1937 г. р., я настояла на том, чтобы и он провел в центре им. Н. И. Пирогова УЗИ шейной области. Он очень сопротивлялся, т. к. у него не было никаких болевых ощущений, но в итоге согласился, и мы вновь обратились к д-ру Макарьину. Обследование на ультразвуковом аппарате показало, что мои опасения не были беспочвенными. Далее все пошло по знакомой цепочке: биопсия, диагноз «папиллярная карцинома», операция, проведенная все той же бригадой хирургов, йодтерапия у д-ра Келк в таллинской Восточной

центральной больнице.

С того времени прошло уже три года. Мы с мужем чувствуем себя хорошо, болей никаких нет, шрамов не видно. Мы ведем совершенно нормальный образ жизни, разумеется, с учетом нашего возраста и пенсионного статуса. Поскольку щитовидные железы у нас удалены, мы ежедневно принимаем L-тироксин — гормональный препарат, замещающий тот гормон, который у здорового человека вырабатывается щитовидной железой. При этом хочу оспорить широко распространенное мнение, что регулярный прием тироксина ведет к росту веса. Наш с мужем опыт этого не подтверждает: мы оба остались в прежнем весе. Доза этого лекарства регулируется д-ром Макарьиним, которого мы регулярно посещаем примерно раз в полгода после соответствующего анализа крови. По результатам анализов он корректирует курс лечения и дает рекомендации по поводу образа жизни.

В заключение мы хотим поблагодарить нашего лечащего врача Виктора Алексеевича Макарьина, высококвалифицированного специалиста, доброго, обязательного и приветливого человека. Мы всегда встречаем с его стороны большое внимание к нашему состоянию, он не дает нам поддаваться унынию, поднимает настроение и вселяет уверенность в вы-

здоровлении. Насколько мы можем видеть, Виктор Алексеевич так же относится ко всем своим пациентам.

Как «опытные» пациенты, мы хотим обратиться к тем, кто столкнулся с заболеванием щитовидной железы и кому, возможно, придется пройти через операцию. Не надо впадать в панику, даже услышав диагноз «злокачественная опухоль». Практически все случаи излечимы, не запускайте свою болезнь, вовремя проходите обследования, следуйте рекомендациям врачей и успех обеспечен. В большинстве случаев искусство врачей, забота медсестер, собственная сила воли и поддержка родных и друзей побеждают болезнь.

И еще: очень хочется поблагодарить весь коллектив отделения эндокринологии центра им. Н. И. Пирогова, пожелать всем им здоровья и успехов в их благородном деле.

Екатерина Ш.

Все началось с того, что я стала замечать у себя на шее уплотнения в области щитовидной железы. Мне тогда было 24 года. Обратилась к врачу, и после того как пришли результаты пункции стало ясно, что это папиллярная карцинома. А увеличения, которые я нащупывала у себя на шее, — это метастазированные лимфоузлы.

Сразу же встал вопрос о выборе клиники, в которой мне предстояло лечиться. И так случилось, что второй клиникой, куда мы приехали с мужем, был НМХЦ им. Пирогова. Все сомнения у меня исчезли сразу же, а после общения с лечащим доктором Виктором Алексеевичем Макарьиним, если честно, я уже и не чувствовала себя больной. Абсолютное чувство уверенности, что все будет хорошо, непоколебимое ничем — это невероятная энергетика, которой одарил врач, просто бесценная.

Операции я совсем не боялась. Хотя она была довольно сложной и длилась четыре часа. Была удалена полностью щитовидная железа и пораженные лимфоузлы. Через день я была уже выписана из клиники.

Далее предстояла терапия радиоактивным йодом. Делать ее я решила в Таллине. На второй день после операции, будучи еще в НМХЦ им. Пирогова, я созвонилась с эстонской клиникой, и меня записали на первую свободную дату для прохождения лечения. Ожидание заняло чуть больше месяца. Перед прохождением терапии необходимым условием является соблюдение диеты с низким содержанием йода. На три недели из моего рациона были исключены морепродукты, йодированная соль, молочные продукты и т. д.

Лечение в Таллине длилось пять дней,

все эти дни я находилась одна в палате, из которой никуда нельзя было выходить, так как после приема капсулы с радиоактивным йодом от меня исходило небольшое радиоактивное излучение. На второй день было немного плохо, присутствовало чувство тошноты, потом все прошло. Конечно, стоит отдать должное медперсоналу и лечащему доктору Эве Келк. Они очень часто — по десять раз на дню — заходили в палату и постоянно интересовались моим самочувствием. Все время пребывания там я постоянно была на связи с родными, в палате был wi-fi, это как-то скрашивало одиночество. Этот период для меня оказался самым сложным, по всей видимости, эта диета негативно сказывается на эмоциональном состоянии. По приезду в Таллин я чувствовала себя угнетенной, никогда раньше такого у меня не было. Но когда лечение закончилось и я вернулась домой, все наладилось, а от дурного настроения не осталось и следа.

Единственным напоминанием о терапии радиоактивным йодом оказалось осложнение, связанное со слюнными железами. Через полгода, в зимние морозы, у меня воспалились слюнные железы, но лечение оказалось несложным.

Сейчас я живу совершенно полноценной жизнью: работаю, учусь, даже начала

заниматься спортом — плаванием. Единственное различие между жизнью «до» и «после» — это обязательный каждодневный прием таблеточки, которая полностью компенсирует функцию щитовидной железы. Кстати, шрама после операции у меня практически не видно, хотя, как я писала выше, операция была сложной, и разрез составлял примерно сантиметров 7–10. В одежде я себя никак не ограничиваю — ношу абсолютно любые платья, блузки с любыми вырезами. Те, кто не знает, что у меня была операция, глядя на меня, даже не замечают ничего на шее.

Надежда А.

Все началось лет 7 назад. Тогда я еще была юной и холостой студенткой. О том, что у меня есть проблемы со щитовидкой даже не догадывалась. Узнала абсолютно случайно, обратившись к врачу с простудой и воспаленным на фоне нее лимфоузлом на шее. Ничего страшного доктор не увидел, но на всякий случай отправил на ультразвуковое исследование. На УЗИ тоже никаких проблем врач не заметил и предложил посмотреть заодно и щитовидную железу. Здесь-то и выяснилось, что на левой доле есть узел. Вот так-то все и закрутилось.

И вот я вновь в своей поликлинике на

приеме у эндокринолога с огромной пачкой готовых анализов. Гормоны в норме, узел небольшой. Рекомендации врача: понаблюдать и показаться через полгода. Я успокоилась и стала жить прежней размеренной жизнью. Через два месяца вышла замуж, а еще через пару-тройку выяснилось, что я беременна. Когда я погрузилась во все хлопоты, связанные с беременностью, то напрочь перестала вспоминать про свою щитовидку. Тем более что доктор заверила, что все в порядке, и главное — держать руку на пульсе.

Время шло... На свет появилась наша малышка. Я с головой ушла в материнство. Когда дочке исполнилось восемь месяцев, я вновь озадачилась своей щитовидной железой. За те почти два года моего отсутствия у эндокринолога мой узел вырос и уже легко пальпировался, а еще появился маленький второй на правой доле. Правда, результаты анализов, в частности гормонов, почти не изменились. Доктор по-прежнему предлагала понаблюдать...

Спустя еще полгода я вновь забеременела. Нашей радости не было предела — мы очень хотели деток-погодок. Но, к сожалению, у меня случился выкидыш на раннем сроке. С точки зрения гинекологии мое здоровье никаких вопросов не вызывало, поэтому самопроизвольно

прерванная беременность стала абсолютной неожиданностью и повергла меня в депрессию. С новым планированием беременности врачи порекомендовали подождать и заняться здоровьем.

Я снова пошла к эндокринологу. На этот раз я попала к заведующей, молодому и продвинутому специалисту. Доктор, посмотрев мои свежие и прежние анализы, очень была удивлена, почему же до сих пор меня не направляли ни на биопсию, ни на консультацию в специализированный центр!

Через неделю я сидела у нее в кабинете уже с результатом биопсии и как гром среди ясного неба прозвучал вынесенный доктором вердикт: нужна операция. Затем врач выдала направление на прием к хирургу эндокринологу в Северо-Западный региональный эндокринологический центр. Я была в замешательстве! Одна только мысль об операции по удалению щитовидной железы, пусть даже одной доли, вызывала у меня чувство смятения, непонимания и страха. В основном я переживала за то, как же я смогу жить прежней активной жизнью? Я совершенно не понимала, как после операции я продолжу заниматься спортом и своим любимым хобби — пением, я жутко боялась начать бесконтрольно толстеть из-за гормональных нарушений. А еще мы продолжали

мечтать о втором, а может даже и третьем ребёнке... Все эти мысли не давали мне покоя. Но, как выяснилось в процессе, все мои сомнения и опасения складывались из собственных фобий и дилетантских запугиваний.

В центр я поехала с мамой, своей верной «группой поддержки». Когда подошел наш черед, мое сердце усиленно забилося! Мы вошли в кабинет. За столом сидел молодой, очень приятный врач — хирург-эндокринолог Виктор Алексеевич Макарьин. Уверенно и спокойно доктор отвечал на наши вопросы, параллельно рисуя какие-то схемы, объясняя нам что к чему, чего нужно опасаться и как с этим бороться. Его доводы были настолько профессиональными, понятными и убедительными, что мы решили более не искушать судьбу и не тратить время.

Поставленный мне диагноз «фолликулярная опухоль левой доли щитовидной железы» подразумевал оперативное лечение. Мне предстояла операция, в процессе которой мне должны были полностью удалить левую долю щитовидки. После операции удаленный орган отправляют на гистологию. По ее результатам принимается решение о дальнейшем лечении пациента. В худшем случае — повторная операция по удалению второй доли. О таком варианте развития событий, конечно, думать было

тревожно. Доктор поставил меня на очередь на операцию и дал номер своего мобильного телефона с оговоркой, что если будут вопросы — всегда можно ему позвонить. Было немного грустно и страшно... С этого дня пошел обратный отсчет.

На дворе стояло солнечное лето. В назначенный день и час, где-то месяца через два после постановки меня на очередь, я приехала в больницу. После прохождения стандартных формальностей в приемном отделении и сдачи анализов меня проводили в палату. Обычной больничной палатой это, конечно, трудно было назвать. Комнаты, рассчитанные на три человека, очень чистые, со свежим ремонтом и хорошей мебелью. В каждой кондиционер и телевизор. Холодильник и санузел на две палаты, но этого было более чем достаточно. Я уже не говорю про персонал: все как на подбор — вежливые и внимательные. Питание вообще заслуживает отдельных слов. Порой терялось ощущение того, что я нахожусь в больнице.

Днем ко мне зашел Виктор Алексеевич, мой врач, и сказал, что на завтра назначена операция. Близился мой час икс... На следующее утро за мной приехали медсестры и увезли меня в операционную. Наркоз действовал молниеносно. Окончательно я пришла в себя уже в палате. От наркоза отошла быстро

и безболезненно. На горле лежал лед, шов был заклеен пластырем, а на шее висел специальный агрегат, размером с ладонь, позволяющий выводить жидкость из только что прооперированного места. Было сильное желание посмотреться в зеркало и оценить, как же теперь выглядит моя шея, а точнее горло. Как выяснилось позже, шов оказался маленьким и очень аккуратным.

В больнице с доктором виделись регулярно — ежедневные осмотры и обработки шва. При выписке из больницы мы договорились с Виктором Алексеевичем созвониться, чтобы обсудить результаты гистологии удаленного органа. Я уехала домой.

Особого дискомфорта после операции я не ощущала и через неделю уже втянулась в обычный ритм жизни. Со временем шов побледнел и совершенно не бросался в глаза. Единственное, что меня пугало — это предстоящий разговор с доктором.

Как же мне не хотелось, чтоб это время настало, но я собралась с силами и позвонила доктору. Когда Виктор Алексеевич своим мягким и уверенным голосом сказал мне, что потребуется еще одна операция, меня покрыло холодным потом! Это означало, что у меня выявили онкологию. Стало очень страшно. Мы с доктором договорились об очередной встрече. Когда я повесила трубку, слезы полились из

моих глаз ручьем. «Как? За что? Почему?», — крутилось у меня в голове! Хорошо, что рядом находились близкие мне люди, которые смогли поддержать морально. Я быстро пришла в себя. Ведь жизнь продолжается...

Август. Я снова в больнице. Прошло всего два месяца и я опять здесь. Операция прошла быстро и гладко, как в первый раз. И вновь абсолютно бесплатно, по квоте. Разрез делали по старому шву, так что на горле остался все тот же малозаметный шрамчик. Но на этом мое лечение не закончилось. При раке щитовидной железы после оперативного вмешательства требуется радиойодтерапия. Такую процедуру проводят в специальных клиниках, так как приходится иметь дело с радиоактивными материалами. Звучит, конечно, устрашающе, но по сути, бояться нечего. Одна из главных трудностей — выдержать двухнедельную безйодовую диету перед процедурой. А сложность в том, что во многих продуктах питания есть этот самый йод. Поэтому тут пришлось помучиться.

Определяясь с больницей, я решила остановиться на той, что располагается в Белоруссии, в Гомеле. Представители этой больницы в Санкт-Петербурге всё очень внятно и доходчиво объяснили: что представляет собой процедура, зачем нужна, что можно есть в период

безйодовой диеты, рассказали о тонкостях и нюансах, а также о том, как добраться до больницы, как себя вести после терапии и многое другое. А самое приятное, что учли пожелания по дате отправления на процедуру.

30 сентября я отправилась в Гомель. Прибыв в Белоруссию, я быстро сориентировалась, благодаря очень подробному инструктажу питерских представителей. Добралась до больницы, прошла, как полагается, формальности, мне определили палату и начали готовить к радиоiodтерапии. Если описать вкратце, то вот как все проходило. Съев «волшебную» радиоактивную таблетку, ты очень быстро отправляешься в свою специально оборудованную палату и проводишь там, как затворник, четыре дня. Выходить нельзя, есть можно только больничную стряпню и пить много-много воды. А вот водные процедуры очень дозированы и только по необходимости. Любая влага, выделяемая организмом (слюна, слеза, пот, моча), должна обильно смываться с поверхностей раковины и унитаза. Каждый день к тебе заходит специальный человек и замеряет радиоактивный фон, который ты излучаешь. На четвертый день, если ты много пил и нормально ел больничную еду, то уже неопасен для окружающих, излучение от тебя в пределах допустимого. После этого тебя приглашают на

сканирование на котором проверяется скопление йода в месте, где раньше была щитовидная железа. Если все в пределах нормы, тебя выпишут.

Через неделю я вернулась домой. Щитовидная железа удалена, радиойодтерапия пройдена. Все страхи и переживания остались позади. Спустя полтора месяца я поехала на прием к доктору Макарьину, отрегулировать дозировку L-тироксина. Теперь эти таблетки мне предстоит принимать пожизненно, восполняя недостаток гормона, выделяемого щитовидной железой. Но это меня совершенно не смущало, потому что в том, чтобы регулярно пить таблетки нет ничего сложного. Теперь моя задача была периодически сдавать кровь, отслеживая показатели гормонов щитовидной железы, и по согласованию с доктором при необходимости варьировать дозировку L-тироксина.

Время шло своим чередом. Я вернулась к своему прежнему ритму жизни. Воспитывала дочь, опять занялась спортом, продолжила вокальную карьеру. И, кстати, то, чем меня так пугали злые языки, совершенно не оправдалось — я бесконтрольно не поправилась ни на грамм, что не могло не радовать. А еще мы продолжали мечтать о втором ребенке. Правда, после радиойодтерапии нужно

было подождать, как минимум, полгода. Мы перестраховались и выждали год. Потом начали планировать беременность. Но, увы, удача в этом вопросе нам не улыбалась. Все наши попытки не приносили успеха. Через два года после радиотерапии я все-таки забеременела, но, к сожалению, случилось самопроизвольное прерывание беременности на раннем сроке. Потом опять долго ничего не получалось.

На одном из очередных приемов я пожаловалась Виктору Алексеевичу на то, что мы с мужем никак не можем завести второго малыша. На что доктор посоветовал обратиться к проверенному специалисту, работающему с проблемами, схожими с нашей. К помощи предложенного врача мы так и не прибегли, потому что через две недели я позвонила Виктору Алексеевичу с новостью, что беременна.

На протяжении всей беременности я с помощью доктора Макарына отслеживала и контролировала дозировку гормонов. Летом 2013 на свет появилась наша вторая малышка, чему мы безмерно рады!

Ну и в заключение моей маленькой истории я, убедившись на собственном примере, хотела бы сказать всем: рак щитовидной железы — это не приговор! Главное, верить в лучшее, думать о будущем и продолжать радоваться жизни. Я как и раньше живу абсолютно

полноценной жизнью и совершенно не считаю себя ущербной! Если честно, я не люблю рассказывать о том, что когда-то мне диагностировали онкологию, потому что люди начинают тебя жалеть. Я же не ощущаю себя какой-то «другой», поэтому мне неприятно ловить на себе сострадающие взгляды. А вообще мне очень импонирует такое изречение: «Бог дает человеку ровно столько трудностей, сколько тот способен вынести». Конечно же, спасибо моим близким за их поддержку и, естественно, Виктору Алексеевичу, моему доктору с золотыми руками и добрым сердцем.

Михаил М.

Мне 25 лет, живу в Москве, на осмотре в поликлинике нашли узел в щитовидной железе, сделал биопсию по результатам которой доктор сказал, что нужна операция. Я не поверил и решил проконсультироваться в питерской клинике на Фонтанке. Созвонился с хирургом Макарьиним и договорился о встрече. В Питере повторил биопсию и в этот же день получил результат — рак щитовидной железы. Виктор Алексеевич предложил остаться, и по полису ОМС бесплатно выполнил операцию. Меня выписали на следующий день после операции, и вечером «Сапсаном» я вернулся до-

мой в Москву. Через два дня пошел на работу — работаю я в магазине спортивных товаров.

После операции прошло два года, все это время я особо и не думаю о том, что у меня нет щитовидной железы, только пью каждый день таблетку тироксина. Занимаюсь спортом, горными лыжами, баскетболом и плаванием. Могу точно сказать, что без щитовидной железы жить можно и нужно.

Наталья М.

В 2011 году Виктор Алексеевич Макарьин прооперировал моего отца по поводу фолликулярной опухоли щитовидной железы, слава Богу, по гистологии все оказалось доброкачественным. При выписке папа попросил Виктора Алексеевича посмотреть меня на УЗИ, он сразу согласился и мы пошли в УЗИ кабинет. На УЗИ был найден узел размером 6 мм, но Виктор Алексеевич сказал, что он ему не нравится и надо сделать биопсию. Я испугалась, но на биопсию записалась. По телефону Виктор Алексеевич сказал, что у меня папиллярная карцинома и надо делать операцию. Я была в шоке. Не ставя доктора в известность, решила сделать биопсию в другом месте, но, увы, результат был тем же.

Я созвонилась с доктором Макарьиним и записалась на операцию в клинику. Затем я сделала тест на беременность и к моему ужасу он был положительный. В женской консультации гинеколога посоветовали мне аборт. Я позвонила доктору Макарьину, он мне строго-настрого наказал сохранить беременность. Я спросила, а как же рак, на что он ответил, что сделаем операцию после родов.

Раз в месяц я приходила к Виктору Алексеевичу на УЗИ, он контролировал уровень гормонов, узел не рос, гормоны были в норме. Беременность протекала нормально, на 38 неделе я родила сына, 3700 граммов, абсолютно здорового. Через два месяца, после того как у меня закончилось молоко (думаю, из-за моих переживаний), я договорилась с Виктором Алексеевичем об операции. Операцию сделали, выписали на следующий день.

Сейчас я так счастлива, что не согласилась на прерывание беременности, у меня сейчас дружная семья, дочь и сын. Спасибо вам, Виктор Алексеевич, за вашу заботу и настойчивость в отношении моей ситуации. Я живу полноценной жизнью, путешествую со всей семьей по разным странам, с мужем думаем о третьем ребенке. Надеюсь, все получится.

Игорь, 67 лет

Итак, ситуацию с данной патологией можно разделить на три вполне самостоятельных процесса разной продолжительности и тяжести восприятия: диагностика, операция, послеоперационный период.

Диагностика. Диагноз установлен практически случайно, как, видимо, и в подавляющем большинстве случаев. В ходе нескольких плановых профилактических осмотров выполнялись УЗИ щитовидной железы, определялись узлы и... все. Терапевты, назначавшие исследования, не настаивали даже на консультации эндокринолога, не говоря уже о биопсии. Субъективных жалоб не было, гормоны не исследовались (а зачем?), соответственно, не было никаких поводов для беспокойства, желания ознакомиться с соответствующей литературой тоже не возникало. Наконец, по собственной инициативе, на всякий случай, зашел к эндокринологу в ведомственной поликлинике, и повезло — попал к квалифицированному специалисту, который под роспись направил на биопсию. Простое (для пациента) и безболезненное исследование. И биопсия показала то, что показала.

Объективно. Врачи общего профиля явно недооценивают вероятность и опасность онкогенных заболеваний щитовидной железы.

Отсутствие специфических симптомов и субъективных жалоб позволяет им не обращать особого внимания на данные УЗИ. Очевидно, подобные исследования необходимо назначать более часто и, главное, при выявлении узлов непременно направлять пациента на биопсию, с росписью пациента в амбулаторной карте.

В СПКК ФГБУ «НМХЦ им. Н.И. Пирогова» и в Интернете достаточно полно представлена литература, позволяющая пациенту определиться в ситуации, представить перспективы. Однако медицинская статистика возможных последствий явно недостаточна. Собственно, то, что удалось найти — скорее иллюстрации, нежели результаты статистического анализа с указанием численности однородных групп, степени влияния различных факторов (возрастных, гендерных, социальных и т. п.), сравнения с контролем и т. д. Очевидно, это следствие отсутствия в нашем здравоохранении соответствующих банков данных, т. н. регистров, структурированных по единым требованиям, обеспечивающих статистическую обработку, облегченный доступ к историям болезни (без доступа к персональным данным), генерацию периодических отчетов и пр. Основой статистической обработки при этом, разумеется, являются пожизненные результаты наблюдений в сопоставлении с возрастной заболева-

емостью, смертностью, продолжительностью жизни и прочими демографическими и санитарно-эпидемиологическими показателями.

Операция. Четко организована, блестяще выполнена (мой respect хирургу — В. А. Макарыну), легко перенесена. Гистология подтвердила диагноз. Никаких особых послеоперационных неудобств. Через несколько месяцев шов практически незаметен. Возможно, операция — психологически наименее проблематичная для пациента часть истории болезни.

Терапия I-131 (терапия радиоактивным йодом). Была проведена в Таллине, через 1,5 месяца после тиреоидэктомии. Отличный центр, квалифицированные специалисты, хорошие условия. Сама по себе йодотерапия не создает никаких проблем, но вот диета перед ней напрягает, особенно на последней неделе. Напрягает чисто психологически — ешь не то, к чему привык, и наоборот.

Развеселила наша таможня — из Таллина вылетел спокойно, а вот доступ на Родину чуть не закрыли. Какой-то «спец» на границе установил порог срабатывания аппаратуры радиометрического контроля, видимо, на уровне естественного радиационного фона. В результате — вой сирен, бледные лица таможенников, решивших, что началась ядерная атака, и целый час ожидания. Дело еще и в

том, что никто не догадался сообщить рядовым таможенникам, как себя вести в такой ситуации. Было вызвано начальство, оно (начальство) приказало снять копии всех документов, какие у меня были, включая посадочный талон... Если бы не российский паспорт, ни за что не пустили бы, но куда ж было меня девать? В общем, граница на замке. Особенно пикантными были вопросы девушки в таможенной форме, громко, на весь зал, вопрошающей, от каких это заболеваний лечат таким образом. При этом она честно сообщила, что имеет ветеринарное образование и хочет, так сказать, повысить уровень.

Совет. Старайтесь пройти так, чтобы за вами не было толпы туристов, и покажите бумагу заранее, до аппаратуры — будет меньше шума. Да, еще помогло то, что на бумагу, полученную в эстонском центре, я вытребовал печать. В Европе это не принято, но у нас бумага без печати по-прежнему не впечатляет.

Объективно. Действенный метод, какие либо побочные эффекты, тем более радиационно-модифицируемые, маловероятны. Все неудобства связаны с диетой. Не понятно, однако, почему в Санкт-Петербурге, где полно соответствующих специалистов, нельзя наладить то, что делают и в Эстонии, и в Финляндии (спасибо соседям!). Технически организо-

вать такую лабораторию не так уж сложно, трудно, видимо продавить нашу бюрократию. Впрочем, кажется, эта проблема в СПКК ФГБУ, наконец, решена.

Послеоперационный период. Психологически самый сложный и самый длительный — до конца жизни. Гарантий нет, каждый следующий анализ может изменить ситуацию в неблагоприятную сторону. Соответственно, не исключены повторные хирургические мероприятия и курсы терапии I-131. К сожалению, все возможно.

Объективно. Опять же плохо со статистикой. Составить более или менее объективное представление о собственном прогнозе на основе анализов пациенту сложно. Видимо, диагностические оценки такого рода слишком индивидуальны, доступны лишь специалистам, массив клинических наблюдений для разработки объективных (формализованных) зависимостей все еще недостаточен.

Несомненно, подобные анализы следует выполнять лишь в специализированных лабораториях, работающих «на потоке». При этом анализы, выполненные в разное время и в разных лабораториях, могут быть просто не сопоставимы, способны привести к неверным заключениям.

Совет. Учитывая, что послеоперацион-

ный период — это вся оставшаяся жизнь, гормональный статус следует проверять в одной и той же лаборатории, желательно в той, которой доверяет курирующий врач-эндокринолог.

Марина (мама) и Ася (дочка) Г.

С большим уважением и огромной благодарностью вспоминаем коллектив врачей эндокринологического отделения МХЦ им. Н. И. Пирогова и нашего замечательного доктора В. А. Макарына. К помощи врачей эндокринологов мне пришлось обратиться в 2001 году, когда у меня была диагностирована феохромоцитома (опухоль надпочечников) и назначена двусторонняя адреналэктомия (удаление надпочечников). Тогда же на УЗИ щитовидной железы обнаружили узлы на обеих долях.

28.01.02 г. меня прооперировали и удалили оба надпочечника. Операцию делали в МАПО под руководством зав. отд. доцента Л. М. Краснова. С этим добрым, душевным доктором судьба свела меня еще раз в 2013 году, когда мне был поставлен диагноз «медуллярная карцинома щитовидной железы, семейная форма». С этой бедой я и пришла в центр им. Н. И. Пирогова. После обследования мне предложили прооперироваться. И на этот раз я по-

пала в руки хирурга-эндокринолога Виктора Алексеевича Макарьина.

11.03.2013 г. мне сделали операцию и удалили щитовидную железу. Но и на этом наши беды не закончились. Надо было обследовать детей, так как это генетическое заболевание, которое передается по наследству. У меня двое детей — сын 22 и дочь 11 лет. Виктор Алексеевич направил нас в лабораторию молекулярной онкологии и у дочери были обнаружены мутации гена RET. Опять нам на помощь пришли врачи центра им. Н. И. Пирогова.

После всех разъяснений о последствиях этой болезни нам предложили прооперироваться, и уже 07.05.2013 г. Асе удалили щитовидную железу. Я знала, что моя бабушка по папиной линии умерла от рака горла, а у папы тоже была удалена щитовидная железа. Двоюродная сестра с такой же проблемой обратилась к Виктору Алексеевичу и тоже прооперировалась.

Так проблема с щитовидной железой коснулась многих моих близких, но хорошо, что мы вовремя обратились к опытному доктору, который помог нам с ней справиться. Еще раз хотим поблагодарить специалистов центра за доброту, тепло, заботу и за то, что вы дарите нам здоровье.

Послесловие

Книга «Рак щитовидной железы. Пособие для пациентов» написана в научно-популярном стиле и рассчитана на читателей, не обладающих специальными знаниями в области медицины. При ее подготовке ставилась задача в максимально понятной и простой форме предоставить читателю основную информацию о диагностике и лечении рака щитовидной железы.

Что заставило написать данное пособие? Во-первых, в последнее 5–10 лет рак щитовидной железы стали выявлять чаще и число пациентов явно возросло. Вопросы, связанные с диагностикой и лечением рака щитовидной железы, стали актуальны, как никогда ранее.

Во-вторых, в настоящее время в России нет пособия для пациентов о раке щитовидной железы, которое в максимально полном объеме освещало бы данную проблему. Большое количество медицинских интернет-ресурсов лишь поверхностно затрагивает вопросы рака щитовидной железы, при этом практически нет информации о подготовке к операции на щитовидной железе, о том, как правильно выбрать клинику и оперирующего хирурга, как подготовиться к лечению радиоактивным йодом, в какие сроки следует оперировать бере-

менных женщин с выявленным раком щитовидной железы и т. д.

В-третьих, когда пациенту сообщают диагноз «рак щитовидной железы», его состояние можно охарактеризовать как близкое к шоковому. При этом, как правило, пациент не задает вопросов или, если они и есть, то чаще всего звучат так: «Почему именно у меня рак щитовидной железы?», «Я умру от рака?». Задача данной книги в том, чтобы помочь пациенту в спокойной обстановке ознакомиться с основными принципами лечения и последующего наблюдения рака щитовидной железы. После прочтения книги пациент будет иметь общее представление о заболевании, методах лечения, наблюдении. Объективная и подробная информация поможет преодолеть шок и психологически настроиться на лечение. Пациент сможет более конструктивно беседовать как с эндокринологом, так и со своим будущим хирургом.

Возможно, некоторым читателям покажется, что количество предоставленной в книге информации излишен, но никогда нельзя предугадать, в каком объеме возникают те или иные вопросы у конкретного пациента с диагнозом «рак щитовидной железы». Есть пациенты, которым не хочется знать подробностей о своей болезни, но есть и те, которые стара-

ются получить информацию в максимально полном объеме. Некоторые главы неактуальны для части пациентов, но для кого-то они окажутся важными. Книга рассчитана на широкий круг пациентов, а также на всех интересующихся вопросами рака щитовидной железы, поэтому автор стремился по возможности затронуть все основные вопросы.

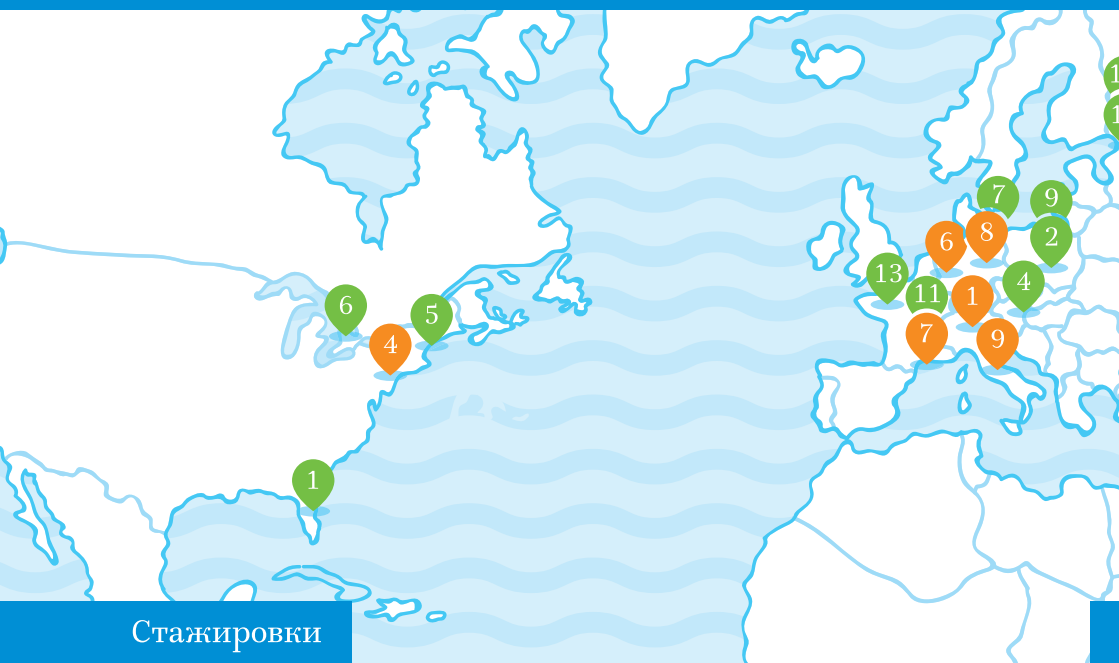В книге особое внимание уделено выбору клиники для проведения операции на щитовидной железе. Очевидно, и это показывает опыт, что хирургическим лечением заболеваний щитовидной железы должны заниматься хирурги-эндокринологи, которые ежедневно оперируют на щитовидной железе. Это факт, но в нашей стране немалое количество операций на щитовидной железе проводят без должных показаний, при этом операции выполняют хирурги общего профиля. Одна из задач этого издания заключается в том, чтобы показать, что операции на щитовидной железе следует выполнять в специализированных эндокринологических центрах, где риск осложнений сведен к минимуму, объем операции и последующее наблюдение соответствуют всем международным принципам.

По мнению автора, при выявлении рака щитовидной железы принимать участие в лечении и помогать морально, помимо врачей



и медицинского персонала, должны близкие родственники (друзья), присутствуя в кабинете во время консультации со специалистом. Зачастую пациент из-за стресса может забыть или просто не задать важный вопрос о лечении или диагностике. Родственник или другой близкий человек, как правило, более спокоен и может более четко формулировать вопросы. В связи с этим данная книга будет полезна и родственникам (друзьям) пациента с выявленным раком щитовидной железы.






Рак щитовидной железы — это не приговор, почти у 98 % пациентов он может быть полностью вылечен. залогом успеха является грамотно спланированное лечение и последующее наблюдение специалистом в области заболеваний щитовидной железы. Если данная книга поможет хотя бы одному пациенту с выявленным раком щитовидной железы найти ответы на важные для него вопросы, время и силы автора были потрачены не зря.

Если у вас остались вопросы или комментарии к прочитанному материалу, вы можете обратиться к автору книги по электронной почте info@vmakarın.ru или записаться на очный прием на интернет-сайте www.vmakarın.ru



Стажировки

1   г. Модена, Италия
 Стажировка под руководством
Micaela Piccoli
 Клиника
 2015 г. Sant'Agostino-Estense

2   г. Сеул, Корея
 Стажировка под руководством
Park Cheong
 Клиника
 2015 г. Gangnam Thyroid
 Cancer Center






3   г. Беппу, Япония
 Стажировка под руководством
Hitoshi Noguchi
 Клиника
 2015 г. Noguchi Thyroid Clinic






4   г. Нью Йорк, США
 Стажировка под руководством
William Inabnet III
 Клиника
 2014 г. Mount Sinai New York

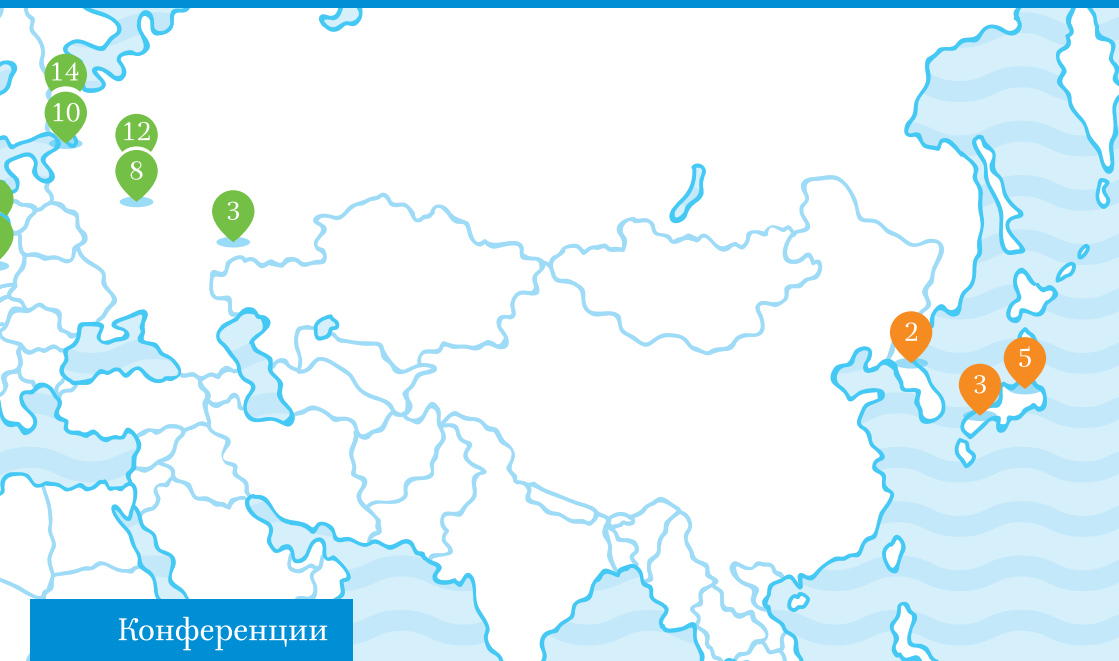5   г. Кобе, Япония
 Стажировка под руководством
Akira Miyauchi
 Клиника
 2013 г. Kuma Hospital

6   г. Эссен, Германия
 Стажировка под руководством
Martin Walz
 Клиника
 2012 г. Эндокринной хирургии
 госпиталя Essen-Mitte

7   г. Марсель, Франция
 Стажировка под руководством
Jean-Francois Henry
 Клиника
 2011 г. Эндокринной хирургии
 госпиталя La Timone

8   г. Халле, Германия
 Стажировка под руководством
Henning Dralle
 Клиника
 2011 г. Эндокринной хирургии
 Университетского госпиталя

9   г. Пиза, Италия
 Стажировка под руководством
Paolo Miccoli
 Клиника
 2010 г. Эндокринной хирургии
 Университетского госпиталя



Конференции

- 1 Всемирный 15-й конгресс по щитовидной железе. Два устных доклада.
 г. Орландо, США 2015 г.
- 2 Первый всемирный конгресс по нейромониторингу. Устный доклад.
 г. Краков, Польша 2015 г.
- 3 Конгресс эндокринных хирургов России. Устный доклад.
 г. Самара, Россия 2015 г.
- 4 Участие в конгрессе по Нейроэндокринным опухолям — World MEN.
 г. Вена, Австрия 2014 г.
- 5 Участие в конгрессе эндокринных хирургов Америки.
 г. Бостон, США 2014 г.
- 6 2-ой всемирный конгресс по раку щитовидной железы. Устный доклад.
 г. Торонто, Канада 2013 г.
- 7 5-ый симпозиум эндокринных хирургов Европы. Устный доклад.
 г. Берлин, Германия 2013 г.
- 8 Участие в научно-образовательной конференции «Рак щитовидной железы. Современный взгляд на проблему».
 г. Москва, Россия 2013 г.
- 9 Конгресс Европейской тиреологической ассоциации.
 г. Краков, Польша 2013 г.
- 10 V Международный форум «Современные технологии в эндокринной хирургии».
 г. Санкт-Петербург, Россия 2013 г.
- 11 Курс по малоинвазивной эндокринной хирургии под эгидой IRCAD.
 г. Страсбург, Франция 2011 г.
- 12 Обучающий курс по Эндокринной офтальмопатии под эгидой EUGOGO.
 г. Москва, Россия 2011 г.
- 13 Участие в 14-ом Международном тиреологическом конгрессе.
 г. Париж, Франция 2010 г.
- 14 Участие в Мультидисциплинарном форуме по нейроэндокринным опухолям. Диагностика и лечение.
 г. Зеленогорск, Россия 2010 г.

Макарьин Виктор Алексеевич

РАК ЩИТОВИДНОЙ ЖЕЛЕЗЫ

Пособие для пациентов



Виктор Алексеевич Макарьин – кандидат медицинских наук, онколог, хирург-эндокринолог, врач УЗИ-диагностики, сотрудник Клиники высоких медицинских технологий им. Н.И. Пирогова СПбГУ, член Европейской тиреологической ассоциации, Европейской ассоциации эндокринных хирургов, редактор интернет-портала «Всё о щитовидной железе»: www.thyroid-info.ru.

Основные направления работы: консервативное и оперативное лечение пациентов с заболеваниями щитовидной железы, паращитовидных желез и надпочечников.

Интернет-сайт автора: www.vmakarin.ru

Адрес электронной почты: info@vmakarin.ru

Северо-Западный региональный эндокринологический центр (подразделение Клиники высоких медицинских технологий им. Н.И. Пирогова СПбГУ) является одним из крупнейших центров эндокринной хирургии на территории России и Восточной Европы. Центр оказывает высокотехнологическую медицинскую помощь пациентам с заболеваниями щитовидной железы, паращитовидных желез и надпочечников:

— весь спектр диагностических исследований заболеваний щитовидной железы, паращитовидных желез и надпочечников (гормональные исследования, тонкоигольная аспирационная биопсия узлов щитовидной железы);

— все виды оперативных вмешательств на щитовидной железе, паращитовидных железах и надпочечниках с использованием современных технологий видеоскопической техники (хирургия «малых разрезов»);

— выполнение оперативных вмешательств по федеральным квотам и полисам ОМС для всех граждан Российской Федерации.

Получить консультацию:

www.vmakarin.ru